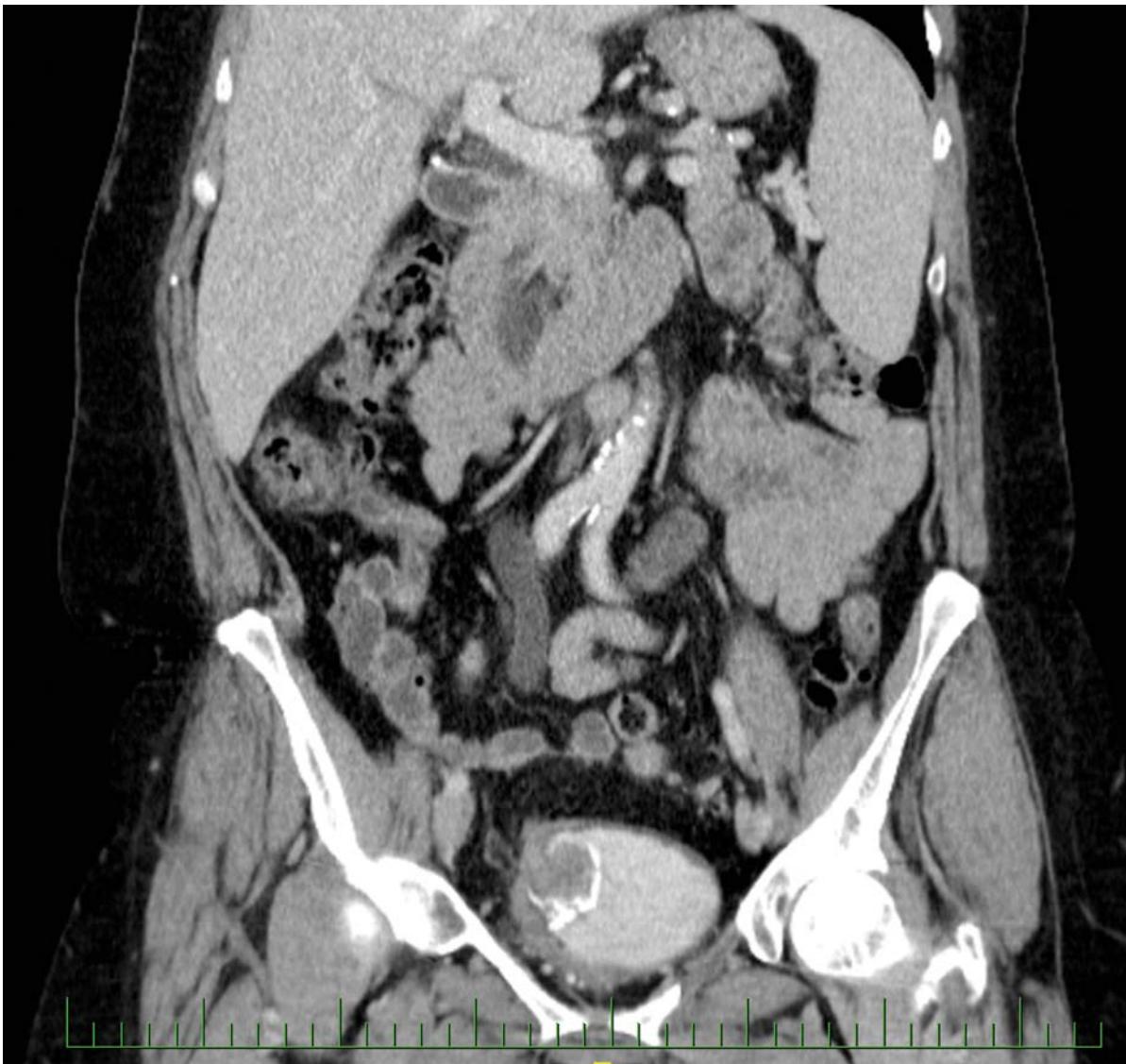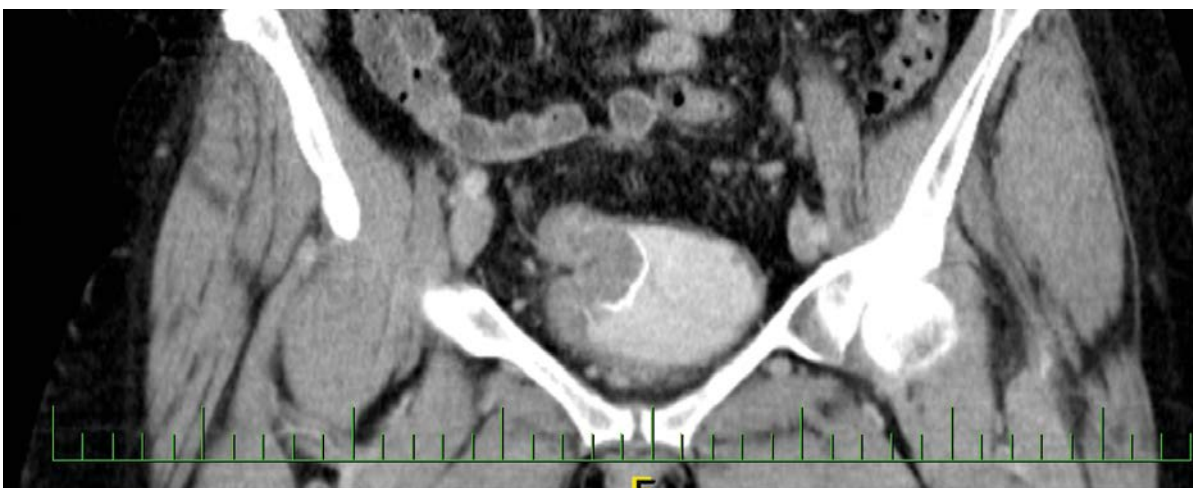


**Obr. 1.** CT vyšetření zachycující intraluminální expanzi v augmentovaném močovém měchýři  
**Fig. 1.** CT examination capturing intraluminal expansion in the augmented bladder



**Obr. 2.** CT vyšetření zachycující intraluminální expanzi v augmentovaném močovém měchýři  
**Fig. 2.** CT examination capturing intraluminal expansion in the augmented bladder