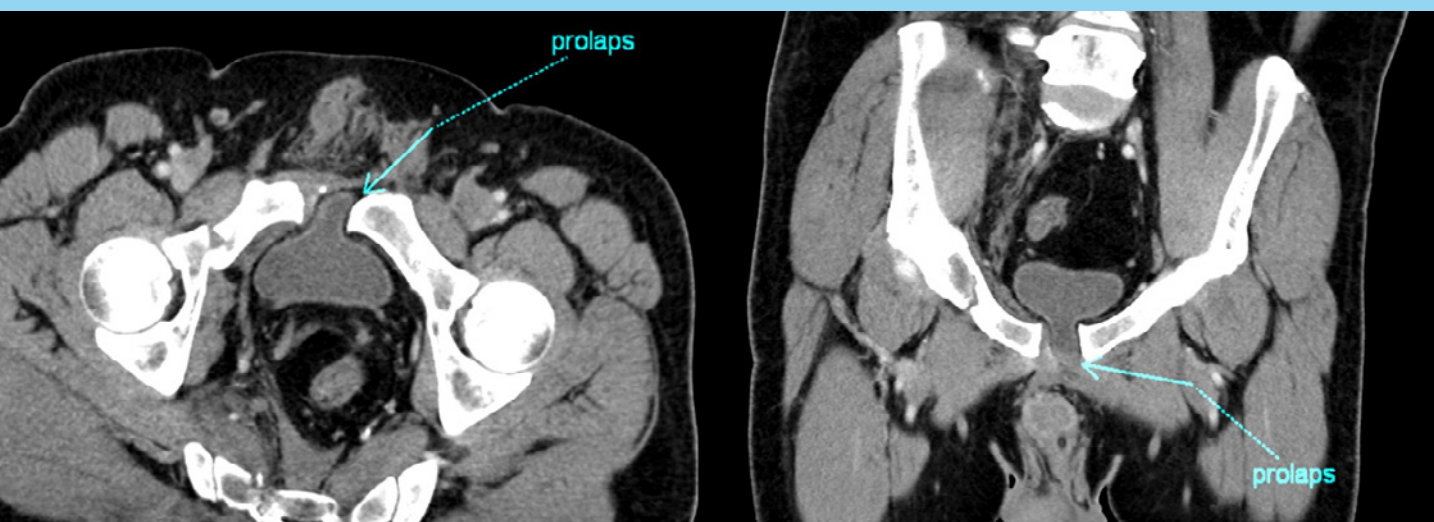


# Česká urologie

## CZECH UROLOGY

2022 | ročník/volume 26 | číslo/number 4 | prosinec | ISSN 2336-5692



Časopis České urologické společnosti ČLS JEP





• **Betmiga má prokázanou perzistenci při léčbě OAB<sup>1,2</sup>**

• **Mirabegron je dobře tolerován s incidencí sucha v ústech na úrovni placeba<sup>3</sup>**

• **Účinnost a bezpečnost ověřená ve velkých klinických studiích<sup>4</sup>**

#### Zkrácená informace o přípravku Betmiga (mirabegron)

**Složení:** Jedna tableta s prodlouženým uvolňováním obsahuje mirabegronum 25 mg nebo 50 mg. **Indikace:** Symptomatická léčba urgencye, zvýšené frekvence močení a/nebo urgentní inkontinence, které se mohou vyskytnout u dospělých pacientů se syndromem hyperaktivního močového měchýře (OAB). **Dávkování a způsob podání:** Dospělí (včetně starších pacientů): 50 mg jednou denně. Tableta se zapíjí tekutinami, polyká celá, nesmí se kousat, dělit, dřít. Může být užívána s jídlem nebo nezávisle na jídle. **Pediatrická populace:** Bezpečnost a účinnost mirabegronu do 18 let věku nebyla dosud stanovena. **Kontraindikace:** Hypersenzitivita na léčivou látku nebo kteroukoli pomocnou látku. Závažná neléčená hypertenze definovaná jako systolický krevní tlak  $\geq 180$  mm Hg a/nebo diastolický krevní tlak  $\geq 110$  mm Hg. **Zvláštní upozornění a opatření pro použití:** *Insuficience ledvin:* Přípravek Betmiga nebyl studován u pacientů v terminálním stádiu selhání ledvin (GFR  $< 15$  ml/min/1,73 m<sup>2</sup>) nebo pacienti vyžadující hemodialýzu, a proto se jeho používání u této populace pacientů nedoporučuje. U pacientů se závažným poškozením ledvin (GFR 15 až 29 ml/min/1,73 m<sup>2</sup>) je k dispozici omezené množství údajů; na základě farmakokinetické studie se u této populace doporučuje snížení dávky na 25 mg. Používání tohoto přípravku se nedoporučuje u pacientů se závažným poškozením ledvin (GFR 15 až 29 ml/min/1,73 m<sup>2</sup>), kteří současně užívají silné inhibitory CYP3A.

*Insuficience jater:* Přípravek Betmiga nebyl studován u pacientů se závažným poškozením jater (Child-Pugh třída C), a proto se jeho používání u této populace pacientů nedoporučuje. Používání tohoto přípravku se nedoporučuje u pacientů se středně závažným poškozením jater (Child-Pugh B), kteří současně užívají silné inhibitory CYP3A. *Hypertenze:* Mirabegron může zvýšit krevní tlak. Krevní tlak by měl být měřen při zahájení léčby a poté při léčbě mirabegronem pravidelně sledován, zejména u pacientů s hypertenzí. U pacientů s hypertenzí 2. stupně (systolický krevní tlak  $\geq 160$  mm Hg a/nebo diastolický krevní tlak  $\geq 100$  mm Hg) je k dispozici omezené množství údajů. *Pacienti s vrozeným nebo získaným prodloužením QT intervalu:* Při používání přípravku Betmiga v terapeutických dávkách nebylo v klinických studiích prokázáno klinicky relevantní prodloužení QT intervalu. Nicméně, vzhledem k tomu, že pacienti se známou anamnézou prodloužení QT intervalu, nebo pacienti, kteří užívají léky, o nichž je známo, že prodloužují QT interval, nebyli do těchto studií zařazeni, není účinek mirabegronu u těchto pacientů znám. Při podávání mirabegronu těmto pacientům je třeba dbát zvýšené opatrnosti. *Pacienti s obstrukcí výtoků z močového měchýře a pacienti užívající antimuskarínika k léčbě OAB:* Během postmarketingového sledování pacientů, užívajících mirabegron, byla hlášena retence moči u pacientů s obstrukcí výtoků z močového měchýře (BOO) a u pacientů, kteří užívají antimuskarínika, léčivé přípravky k léčbě OAB. V kontrolované klinické studii bezpečnosti u pacientů s BOO léčených přípravkem Betmiga nebylo prokázáno zvýšení retence moči, nicméně, přípravek Betmiga by měl být podáván u pacientů s klinicky závažným BOO s opatrností. Přípravek Betmiga by měl být podáván s opatrností i u pacientů užívajících antimuskarínika, léčivé přípravky k léčbě OAB. **Interakce:** Klinicky relevantní lékové interakce mezi mirabegronem a léčivými přípravky, které inhibují, ovlivňují nebo jsou substrátem pro jeden z izoenzymů nebo přenašečů CYP se neočekávají, kromě inhibičního účinku mirabegronu na metabolismus substrátů CYP2D6. Betmiga je mírný a časově závislý inhibitor CYP2D6 a slabý inhibitor CYP3A. Při podávání mirabegronu s inhibitory CYP2D6 nebo u pacientů, kteří mají pomalý metabolismus CYP2D6 není nutná žádná úprava dávky mirabegronu. Je zapotřebí opatrnosti, pokud je mirabegron podáván současně s léčivými přípravky, které mají úzký terapeutický index a jsou významně metabolizovány CYP2D6. U pacientů, kteří začínají užívat kombinaci přípravku Betmiga a digoxinu, by měla být zpočátku předepsána nejnižší dávka digoxinu. K získání požadovaného klinického účinku je třeba monitorovat sérové koncentrace digoxinu a použít je pro titraci dávky digoxinu. Látky, které působí jako induktory CYP3A nebo P-gp snižují plazmatickou koncentraci mirabegronu, není nutná žádná úprava dávky mirabegronu při podávání s terapeutickými dávkami rifampicinu nebo jiných CYP3A nebo P-gp induktorů. Při kombinaci přípravku se substráty citlivými k P-gp by měl být zvažován potenciál pro inhibici substrátu P-gp mirabegronem. Zvýšení expozice mirabegronu v důsledku lékových interakcí může být spojeno se zvýšením tepové frekvence. **Fertilita, těhotenství a kojení:** Nedoporučuje se podávat těhotným ženám a ženám, které mohou otěhotnět a nepoužívají antikoncepci. Během kojení by přípravek neměl být podáván. Vliv na fertilitu není stanoven. **Nežádoucí účinky:** *Souhrn bezpečnostního profilu:* Bezpečnost přípravku Betmiga byla hodnocena u 8433 pacientů s OAB, z nichž 5648 dostalo nejméně jednu dávku mirabegronu ve fázích 2/3 klinického programu, a 622 pacientů dostávalo přípravek Betmiga nejméně 1 rok (365 dní). Ve třech 12týdenních, dvojitě zaslepených, placebem kontrolovaných studiích fáze 3 dokončilo léčbu tímto léčivým přípravkem 88 % pacientů a 4 % pacientů přerušilo léčbu v důsledku nežádoucích příhod. Většina nežádoucích účinků byla mírné až střední závažnosti. Nejčastější nežádoucí účinky hlášené u pacientů léčených přípravkem Betmiga 50 mg během tří 12týdenních, dvojitě zaslepených, placebem kontrolovaných studií fáze 3, jsou tachykardie a infekce močových cest. Četnost tachykardie byla 1,2 % u pacientů, kteří dostávali přípravek Betmiga 50 mg. Tachykardie vedla k přerušení léčby u 0,1 % pacientů, kteří dostávali přípravek Betmiga 50 mg. Četnost infekcí močových cest byla 2,9 % u pacientů, kteří dostávali přípravek Betmiga 50 mg. Infekce močových cest nevedly k přerušení léčby u žádného z pacientů, kteří dostávali přípravek Betmiga 50 mg. Závažné nežádoucí účinky zahrnovaly fibrilaci síní (0,2 %). Nežádoucí účinky pozorované v průběhu jednorůční (dlouhodobé) studie s aktivním komparátorem (muskarínovým antagonistou) byly podobného druhu a závažnosti jako ty, které byly pozorovány ve třech 12týdenních, dvojitě zaslepených, placebem kontrolovaných studiích fáze 3. *Tabulkový přehled nežádoucích účinků:* Nižze uvedená tabulka odráží nežádoucí účinky pozorované u mirabegronu ve třech 12týdenních, dvojitě zaslepených, placebem kontrolovaných studiích fáze 3. Četnost nežádoucích účinků je definována následovně: velmi časté ( $\geq 1/10$ ); časté ( $\geq 1/100$  až  $< 1/10$ ); méně časté ( $\geq 1/1000$  až  $< 1/100$ ); vzácné ( $\geq 1/10000$  až  $< 1/1000$ ); velmi vzácné ( $< 1/10000$ ) a není známo (z dostupných údajů nelze určit). V každé skupině četností jsou nežádoucí účinky seřazeny podle klesající závažnosti. *Infekce a infestace:* časté: infekce močových cest; méně časté: vaginální infekce, cystitida. *Psychiatrické poruchy:* není známo: insomnie\*, stav zmatenosti\*. *Poruchy nervového systému:* časté: bolest hlavy\*, závrat\*. *Poruchy oka:* vzácné: edém očních víček. *Srdceční poruchy:* časté: tachykardie; méně časté: palpitace, fibrilace síní. *Cévní poruchy:* velmi vzácné: hypertenzní krize. *Gastrointestinální poruchy:* časté: nauzea\*, obstrukce\*, diarhoea\*; méně časté: dyspepsie, gastritida; vzácné: edém rtů. *Poruchy kůže a podkožní tkáně:* méně časté: kopřivka, vyrážka, vyrážka makulární, vyrážka papulózní, svědění; vzácné: leukocytoklastická vaskulitida, purpura, angioedém\*. *Poruchy svalové a kosterní soustavy a pojivové tkáně:* méně časté: otékání kloubů. *Poruchy ledvin a močových cest:* vzácné: retence moči\*. *Poruchy reprodukčního systému a prsu:* méně časté: vulvovaginální pruritus. *Výšetření:* méně časté: zvýšený krevní tlak, zvýšení GGT, zvýšení AST, zvýšení ALT. (\*Na základě zkušeností z postmarketingového sledování). **Hlášení podezření na nežádoucí účinky:** Hlášení podezření na nežádoucí účinky prostřednictvím národního systému hlášení nežádoucích účinků na adresu: Státní ústav pro kontrolu léčiv; Šrobarova 48; 100 41 Praha 10; webová stránka: [www.sukl.cz/nahlasit-nezadouci-ucinek](http://www.sukl.cz/nahlasit-nezadouci-ucinek). **Zvláštní opatření pro uchování:** Žádné zvláštní podmínky pro uchování. **Držitel rozhodnutí o registraci:** Astellas Pharma Europe B.V. Sylviusweg 62, 2333 BE Leiden, Nizozemsko. **Registrační číslo:** EU/1/12/809/001 – 006; EU/1/12/809/008 – 013; EU/1/12/809/015 – 018. **Datum revize textu:** 8.10.2021. Před předepsáním se seznáme s úplnou informací o léčivém přípravku.

Výdej přípravku je vázán na lékařský předpis. Přípravek je hrazen z prostředků veřejného zdravotního pojištění. Astellas Pharma, s. r. o., Rohanské nábřeží 678/29, 186 00 Praha 8, Karlín. [www.astellas.cz](http://www.astellas.cz)

**$\beta_3$  agonista k léčbě hyperaktivního močového měchýře<sup>4</sup>**

**Betmiga™**  
mirabegronum

#### Reference:

- 1) Freeman R, Foley S, Rosa Arias J, Vicente E, Grill R, Kachlirova Z, Stari A, Huang M, Choudhury N Mirabegron improves quality-of-life, treatment satisfaction, and persistence in patients with overactive bladder: a multi-center, non-interventional, real-world, 12-month study Curr Med Res Opin. 2018; 34(5):785-793 Study No: 178-MA-1002
- 2) Daisuke Kato, Hiroimi Tabuchi, Satoshi Uno Three-Year Safety, Efficacy and Persistence Data Following the Daily Use of Mirabegron for Overactive Bladder in the Clinical Setting: a Japanese Post-Marketing Surveillance Study LUTS. 2018, Aug 6 [ePub ahead of print] Study No: BE0002.
- 3) Nitti VW, Khullar V, van Kerrebroeck P et al. Mirabegron for the treatment of overactive bladder: a prespecified pooled efficacy analysis and pooled safety analysis of three randomised, double-blind, placebo-controlled, phase III studies. Int J Clin Pract. 2013 Jul;67(7):619-32.
- 4) Zdroj: SPC Betmiga



**astellas**

Astellas Pharma s. r. o., Rohanské nábřeží 678/29, 186 00 Praha 8, Karlín. [www.astellas.cz](http://www.astellas.cz)

11/2021 | BET\_2021\_0032\_CZ

# DEJTE SVÝM PACIENTŮM VÍCE ČASU BEZ KOSTNÍCH KOMPLIKACÍ\* A BOLESTI<sup>1-3</sup>



\* Pacienti by měli být vybráni v případě, že mají očekávanou délku života delší než 3 měsíce a předpokládá se u nich vysoké riziko kostních komplikací.<sup>1</sup>

1. Coleman R, et al. Ann Oncol.2020;31(12):1650-63.
2. Lipton A, et al. Eur J Cancer.2012;48:3082-92.
3. Von Moos R, et al. Eur J Cancer.2017;71:80-94.

## Zkrácené informace o léčivém přípravku XGEVA<sup>®</sup>

▼ Tento léčivý přípravek podléhá dalšímu sledování. To umožní rychlé získání nových informací o bezpečnosti. Žádáme zdravotnické pracovníky, aby hlásili jakákoli podezření na nežádoucí účinky.

**Název přípravku:** XGEVA 120 mg injekční roztok. **Kvalitativní a kvantitativní složení:** Jedna injekční lahvička obsahuje denosumabem 120 mg v 1,7 ml (70 mg/ml) roztoku. Denosumab je lidská monoklonální protilátka IgG2, která se vyrábí r-DNA technologií. **Léková forma:** Injekční roztok (injekce). **Terapeutické indikace:** Prevence kostních příhod (patologické fraktury, míšní komprese, stavy vyžadující léčbu kostí či kostní operaci) u dospělých s pokročilými malignitami postihujícími kosti. Léčba dospělých a dospívajících s vyvinutým skeletem s velkobuněčným kostním nádorem, který je neresekabilní nebo kde chirurgická resekce povede pravděpodobně k závažné morbiditě. **Dávkování a způsob podání:** Všichni pacienti, kteří nemají hyperkalcemii, mají užívat alespoň 500 mg kalcia a 400 IU vitamínu D denně. Pacienti léčení přípravkem XGEVA mají dostat příbalovou informaci a informační kartu pacienta. **Prevence kostních příhod u dospělých s pokročilými malignitami postihujícími kosti:** 120 mg přípravku XGEVA jednou za 4 týdny ve formě jednorázové subkutánní injekce do stehna, břicha nebo horní části paže. **Velkobuněčný kostní nádor (GCTB):** 120 mg přípravku XGEVA formou jednorázové subkutánní injekce jednou za 4 týdny do stehna, břicha nebo horní části paže s další dávkou 120 mg v 8. a 15. den léčby prvního měsíce terapie. **Pediatrická populace:** Přípravek XGEVA se nedoporučuje podávat dětským pacientům (do 18 let věku) s výjimkou dospívajících pacientů (ve věku 12–17 let) s vyvinutým skeletem u pacientů s velkobuněčným kostním nádorem, dávkování je stejné jako u dospělých. **Kontraindikace:** Hypersenzitivita na léčivou látku nebo kteroukoliv pomocnou látku. Těžká, neléčená hypokalcemie. Nezhojené léze po stomatochirurgickém výkonu nebo chirurgickém výkonu v dutině ústní. **Zvláštní upozornění a opatření pro použití:** **Hypokalcemie:** Před zahájením léčby je třeba upravit preexistující hypokalcemii. Hladinu vápníku je třeba monitorovat před úvodní dávkou přípravku XGEVA, do dvou týdnů po úvodní dávce a při výskytu suspektních příznaků hypokalcemie nebo v případě rizikových faktorů pro hypokalcemii. Hypokalcemii jsou více ohroženi pacienti s těžkou poruchou funkce ledvin (clearance kreatininu < 30 ml/min) nebo pacienti s nezhojenými lézemi měkké tkáně v ústech. Všem pacientům je třeba doporučit, aby chodili na pravidelné zubní prohlídky a hlásili jakékoli orální příznaky (kývání zubů, bolest, otok, vředy, sekrece). Invasivní zákroky v dutině ústní mají být během léčby prováděny pouze po pečlivém posouzení a nemají se provádět v době blízké podání přípravku XGEVA.

**Osteonekróza zevního zvukovodu:** Možnost vzniku osteonekrózy zevního zvukovodu je třeba zvážit u pacientů léčených denosumabem, kteří mají ušní symptomy včetně chronických infekcí ucha. **Atypické zlomeniny femuru:** Byly zaznamenány atypické zlomeniny femuru v subtrochanterické a diafyzální oblasti femuru; vyskytly se také u pacientů s některými komorbiditami (např. nedostatek vitamínu D, revmatoidní artritida, hypofosfatázie) a u pacientů užívajících některé léky (např. bisfosfonáty, glukokortikoidy, inhibitory protonové pumpy). U pacientů se zlomeninou diafýzy femuru léčebným přípravkem XGEVA je třeba vyšetřit kontralaterální femur. **Hyperkalcemie po přerušení léčby u pacientů s velkobuněčným kostním nádorem a pacientů s rostoucím skeletem:** Klinicky významná hyperkalcemie byla hlášena týdnů až měsíce po přerušení léčby. **Jiné:** Pacienti léčení přípravkem XGEVA nemají být současně léčení jinými léčivými přípravky obsahujícími denosumab (k léčbě osteoporózy) nebo bisfosfonáty. **Interakce s jinými léčivými přípravky a jiné formy interakce:** Žádné studie interakcí nebyly provedeny. V klinických studiích byl přípravek XGEVA podáván v kombinaci se standardní protinádorovou léčbou a pacientům užívajícím dříve bisfosfonáty. Nebyly zjištěny žádné klinicky významné změny sérové koncentrace nebo farmakodynamiky denosumabu. **Fertilita, těhotenství a kojení:** XGEVA se nedoporučuje podávat v těhotenství a ženám ve fertilním věku nepoužívajícím antikoncepční prostředky. Není známo, zda se denosumab vylučuje do lidského mateřského mléka. Je třeba se rozhodnout, zda ustoupit od kojení nebo zda nepodávat přípravek XGEVA, přičemž je nutno brát v úvahu přínos kojení pro novorozence/kojenca a přínos léčby pro pacientku. **Nežádoucí účinky:** **Velmi časté:** dušnost, průjem, hypokalcemie, muskuloskeletální bolest; **časté:** hypofosfatémie, extrakce zubu, hyperhidróza, osteonekróza čelisti čelisti, nová primární malignita; **méně časté:** hyperkalcemie po přerušení léčby u pacientů s velkobuněčným kostním nádorem, atypická fraktura femuru, lichenoidní erupce způsobené léky; **vzácné:** hypersenzitivita na léčivou látku, anafylaktické reakce; **s neznámou frekvencí:** osteonekróza zevního zvukovodu. **Zvláštní opatření pro uchování:** Uchovávejte v chladničce (2 °C–8 °C). Chraňte před mrazem. Chraňte před světlem. **Držitel rozhodnutí o registraci:** Amgen Europe B.V., Minervum 7061, 4817 ZK Breda, Nizozemsko. **Registrační číslo:** EU/1/11/703/001-003. **Datum revize textu:** 21. července 2022.

Před předepsáním přípravku se, prosím, seznamte s úplným zněním Souhrnu údajů o přípravku. Výdej léčivého přípravku je vázán na lékařský předpis. Přípravek je hrazen z prostředků veřejného zdravotního pojištění v indikaci prevence kostních příhod u dospělých pacientů s nádorovým onemocněním s osteolytickými, osteoblastickými nebo smíšenými kostními metastázami solidních tumorů.

SC-CZ-AMG162-00194

URČENO PRO ODBORNOU VEŘEJNOST.

Amgen s.r.o.  
Klimentská 46, 110 02 Praha 1  
tel.: +420 221 773 500, www.amgen.cz  
CZE-162X-1122-80002

**AMGEN**<sup>®</sup>

# Obsah

## EDITORIAL

### Editorial

Vladimír Šámal . . . . . 222

## PŘEHLEDOVÉ ČLÁNKY

### Vliv onemocnění covid-19 na mužskou plodnost

Silvie Ostřížková, Renata Zlotkowska . . . . . 224

## ORIGINÁLNÍ PRÁCE

### Poranění močového měchýře

Olga Dolejšová, Hana Sedláčková, Tomáš Pitra, Ivan Trávníček, Filip Heindereich, Milan Hora . . . . . 232

### Detekce mikrobiomu horních močových cest u pacientů s urolitiázou: studie proveditelnosti

Jan Hrbáček, Vítězslav Hanáček, Vojtěch Tláškal, Martina Saláková, Pavel Čermák, Ruth Tachezy, Roman Zachoval . . . . . 242

## KAZUISTIKY

### Rekonstrukce dolní duté žíly u lokálně pokročilého karcinomu pravé ledviny a jeho lokální recidivy

Vítězslav Hanáček, Vladimír Borovička, Jaroslav Chlupáč, Jiří Froněk . . . . . 250

## Z UROLOGICKÉ PRAXE V OBRAZECH

### Roboticky asistovaná reimplantace močovodu

Jan Schraml, Marek Broul, Vladimír Šámal, Martin Hlavička . . . . . 256

### Řešení cizího tělesa – kovového prstenu na zevním genitálu

Tereza Netolická, Aleš Petřík . . . . . 259

## NEKROLOG

### Vzpomínka na MUDr. Břetislava Shona

Aleš Petřík . . . . . 262

## INFORMACE

### Ohlédnutí za 68. výroční konferencí ČUS ČLS JEP

Pavel Žemla, Igor Hartmann . . . . . 263

Výsledky soutěže ČUS ČLS JEP o nejlepší vědeckou publikaci za rok 2021 . . . . . 268

# Rezūm™

## Léčba benigní hyperplazie prostaty pomocí vodní páry

### Přesvědčivé výsledky 5-leté studie<sup>1</sup>

Rezūm léčba vodní párou prokazatelně přináší významné zlepšení pro pacienty s BPH a objemem prostaty mezi 30 a 80cm<sup>3</sup>.

#### Nutnost opakované léčby po pěti letech

#### Rezūm System

Dle Rezūm II klíčové studie mužů ošetřených vodní párou

#### Poměr následné chirurgické léčby



4,4%



#### Poměr následné medikamentózní léčby



11,1%

Klíčová studie Rezūm potvrzuje spolehlivou úlevu od symptomů a zlepšení kvality života i po pěti letech.

### IPSS a Qmax zlepšení oproti původnímu stavu



135 subjektů  
15 pracovišť

IPSS (Mezinárodní skóre prostatických symptomů)



**Pokles 10,4%** bodů (48%)

Qmax (Maximální průtok moče)



**Nárůst 4,3%** bodů (49%)

1. McVary KT, Roehrborn C. Five year results of the prospective, randomized controlled trial of water vapor thermal therapy for treatment of lower urinary tract symptoms due to benign prostatic hyperplasia. Late-Breaking Abstract. J Urol. 2020 Apr;203(4):e1021.



# Content

## EDITORIAL

### Editorial

Vladimír Šámal . . . . . 222

## REVIEW ARTICLES

### The effect of covid-19 on male fertility

Silvie Ostrůžková, Renata Zlotkowska . . . . . 224

## ORIGINAL ARTICLES

### Bladder injury

Olga Dolejšová, Hana Sedláčková, Tomáš Pitra, Ivan Trávníček, Filip Heindereich, Milan Hora . . . . . 232

### Profiling upper urinary tract microbiota: a feasibility study in patients with urinary stone disease

Jan Hrbáček, Vítězslav Hanáček, Vojtěch Tláškal, Martina Saláková, Pavel Čermák, Ruth Tachezy, Roman Zchoval . . . . . 242

## CASE REPORTS

### Inferior vena cava reconstruction in a patient with locally advanced and recurrent renal cancer

Vítězslav Hanáček, Vladimír Borovička, Jaroslav Chlupáč, Jiří Froněk . . . . . 250

## FROM UROLOGICAL PRACTICE IN PICTURES

### Robotic-assisted reimplantation of the ureter

Jan Schraml, Marek Broul, Vladimír Šámal, Martin Hlavička . . . . . 256

### The management of a penoscrotal strangulation – by a metallic ring

Tereza Netolická, Aleš Petřík . . . . . 259

## OBITUARY

### Commemoring MUDr. Břetislav Šon

Aleš Petřík . . . . . 262

## INFORMATION

### Throwback to the 68<sup>th</sup> Annual Conference of Czech Urological Society

Pavel Žemla, Igor Hartmann . . . . . 263

Results of the 2021 best scientific publication competition of the Czech urological society . . . . . 268

**ŠÉFREDAKTOR / EDITOR-IN-CHIEF**

prof. MUDr. Milan Hora, Ph.D., MBA / Urologická klinika LF UK a FN Plzeň

**VÝKONNÁ REDAKČNÍ RADA / EXECUTIVE EDITORIAL BOARD**

doc. MUDr. Ladislav Jarolím, CSc. / Urologická klinika 2. LF UK a FN Motol Praha  
 prof. MUDr. Jan Krhut, Ph.D. / Urologická klinika LF OU a FN Ostrava  
 prof. MUDr. Viktor Soukup, Ph.D. / Urologická klinika 1. LF UK a VFN Praha  
 doc. MUDr. Michal Staník, Ph.D. / Oddělení onkourologie, Masarykův onkologický ústav Brno  
 prof. MUDr. Roman Zachoval, Ph.D. / Urologické oddělení FTN Praha

**REDAKČNÍ RADA / EDITORIAL BOARD**

prof. MUDr. Marko Babjuk, CSc. / Urologická klinika 2. LF UK a FN Motol, Praha  
 prof. MUDr. Miloš Brodák, Ph.D. / Urologická klinika LF a FN Hradec Králové  
 doc. MUDr. Tomáš Büchler, Ph.D. / Onkologické oddělení FTN Praha  
 doc. MUDr. Jan Doležel, Ph.D. / Oddělení onkologické urologie, Masarykův onkologický ústav Brno  
 prof. dr hab. n. med. Tomasz Drewna, FEBU / Urology Department, Nicolaus Copernicus Hospital, Bydgoszcz, Poland  
 prof. MUDr. Jan Dvořáček, DrSc., FCMA / Urologická klinika 1. LF UK a VFN Praha  
 Erik Havranek, MBBS, MD, FEBU, FRCS (Urol) / Consultant Urological Surgeon, Northwick Park Hospital, Harrow a Central Middlesex Hospital, Londýn, GB  
 doc. MUDr. Richard Fiala, CSc., FEBU, FRCS / Altnagelvin Area Hospital Western Health and Social Care Trust, Londonderry, UK  
 doc. MUDr. Robert Grill, Ph.D. / Urologická klinika 3. LF UK a FNKV Praha  
 prof. MUDr. Tomáš Hanuš, DrSc. / Urologická klinika 1. LF UK a VFN Praha  
 doc. MUDr. Jiří Heráček, Ph.D., MBA / Urologické oddělení ÚVN, Praha  
 Piotr L. Chlosta, MD, PhD, DSci, FEBU / Professor and Chairman Department of Urology, Jagiellonian University in Krakow, Poland  
 doc. MUDr. Radim Kočvara, CSc. / Urologická klinika 1. LF UK a VFN Praha  
 prim. MUDr. Oto Köhler, CSc. / Chirurgické oddělení Nemocnice Na Homolce, Praha  
 MUDr. Milan Král, Ph.D. / Urologická klinika LF UP a FN Olomouc  
 MUDr. Michaela Matoušková / Urocentrum Praha  
 doc. MUDr. Ivan Minčík, Ph.D. / Klinika urologie, FZO PU v Prešově, Slovenská republika  
 PD Dr. habil. Vladimír Novotný, Ph.D. / Urologische klinik, Städtisches Klinikum Görlitz  
 Peter Nyirády M.D., Ph.D., D.Sc., FEBU / Department of Urology and Centre for Urooncology, Semmelweis University, Budapest  
 prof. MUDr. Dalibor Pacík, CSc. / Surgal Clinic, s. r. o., Brno; Urologie prof. Pacík, s. r. o., Brno  
 MUDr. Aleš Petřík, Ph.D. / Urologické oddělení FN České Budějovice  
 doc. MUDr. Kristýna Pivovarová, Ph.D. / Šiklův patologicko-anatomický ústav, LF UK a FN Plzeň  
 MUDr. Jan Schraml, Ph.D. / Klinika urologie a robotické chirurgie Fakulty zdravotnických studií Univerzity J. E. Purkyně  
 a Krajské zdravotní, a. s. – Masarykovy nemocnice Ústí nad Labem  
 prof. MUDr. Vladimír Študent, Ph.D. / Urologická klinika LF UP a FN Olomouc  
 prof. MUDr. Ján Švihra, PhD. / Urologická klinika JLF UK a UNM, Martin, Slovenská republika  
 doc. MUDr. Peter Weibl, Ph.D. / Urologie, Landesklinikum Korneuburg, Rakousko  
 doc. MUDr. František Zátura, Ph.D. / Urologická klinika LF UP a FN Olomouc  
 Peter Zvara, M.D., Ph.D. / Department of Urology and Biomedical Laboratory, University of Southern Denmark Odense, Denmark

**Česká urologie**

**2022 – ročník/volume 26**

**ISSN 2336–5692**

**www.czechurol.cz**

**Vydavatel:** Česká lékařská společnost J. E. Purkyně, Sokolská 31, 120 26 Praha 2

**Šéfredaktor:** prof. MUDr. Milan Hora, Ph.D., MBA, horam@fnplzen.cz

**Nakladatel:** Solen, s. r. o., Lazecská 297/51, 779 00 Olomouc

**Redakce:** Mgr. Zdeňka Bartáková, SOLEN, s. r. o., Lazecská 297/51, 779 00 Olomouc

**Rukopisy:** Posílejte prostřednictvím redakčního systému ACTAVIA na webových stránkách  
 www.czechurol.cz nebo do redakce na Mgr. Zdeňka Bartáková, bartakova@solen.cz

**Grafická úprava a sazba:** Michal Bajnok, DTP Solen

**Inzerce:** Mgr. Veronika Črepová, Urologická klinika UK 3. LF a Thomayerova nemocnice,  
 Vídeňská 800, 140 00 Praha 4, sekr@cus.cz

**Redakční uzávěrka tohoto čísla:** 28. 11. 2022



**SOLEN**  
 MEDICAL EDUCATION

Určeno odborné veřejnosti. Zasláné příspěvky se nevracejí. Nakladatel získá publikací příspěvku výlučné nakladatelské právo k jeho užití. Vydavatel a redakční rada upozorňují, že za obsah a jazykové zpracování inzerce odpovídá výhradně inzerent. Žádná část tohoto časopisu nesmí být kopírována a rozmnožována za účelem dalšího rozšiřování v jakémkoliv formě či jakýmkoliv způsobem, ať již mechanickým či elektronickým, včetně pořizování fotokopíí, nahrávek, informačních databází na magnetických nosičích, bez písemného souhlasu vlastníka autorských práv a vydavatelského oprávnění.

## Editorial

Vážené kolegyně, vážení kolegové, dostalo se mi ctí oslovit vás formou editoriale v posledním čísle časopisu Česká urologie roku 2022. Protože se jedná o poslední číslo v letošním roce, dovoluji mi pozastavit se nad problémy, které svým rozměrem převyšují naše „urologické“. Po covidových letech jsme doufali v obnovení klidu jak v pracovním, tak osobním životě. Bohužel jedna nejistota vystřídala druhou a centrem našich obav se stal konflikt na Ukrajině. Asi si nikdo z nás nedokázal na počátku roku představit, že budou v 21. století v Evropě ničena celá města a páčány závažné válečné zločiny. Aktuální situace vede k narůstající tenzi ve společnosti, neklidu, rozdílnosti názorů, a ačkoli se vše odehrává daleko, naše životy to bytostně ovlivňuje. Polarizace společnosti je jen jedním z mála dopadů této krize, který může časem vyústit v krizi hodnot a ovlivnit zásadně další vývoj naší civilizace. Kromě této roviny nás konflikt ovlivňuje také ekonomicky, především rostoucí inflací. Problematika vysokých cen energií prověří během letošní zimy managementy nemocnic i nestátních zdravotnických zařízení. Naše řady také neplánovaně posílila řada kolegů z Ukrajiny. Jejich zapojení do práce je ale vzhledem k platné legislativě poměrně komplikované.

Přes tyto globální problémy je dobrým znamením, že se nám daří kontinuálně zlepšovat péči o urologické pacienty. Jako velmi přínosné hodnotím vytvoření funkční sítě onkourologických center (OUC), kterou tvoří fakultní a většina krajských pracovišť. Multidisciplinární týmy diskutující léčbu našich onkologických pacientů se staly běžnou náplní práce. I přes tuto dobrou spolupráci je pro každodenní praxi potřeba definovat kompetence onkourologických center. Je třeba explicitně stanovit, jaká stadia onemocnění a jakými preparáty může po schválení multidisciplinárním týmem léčit urolog, a kdy přechází péče do kompetence onkologa. Během letošního roku proběhla také akreditace nových pracovišť pro nástavbový obor onkourologie. Je tak zajištěna síť pracovišť v ČR, kde se mohou urologové pro nástavbový obor

připravovat. Spojení onkourologického centra a akreditovaného pracoviště pro výuku dalších kolegů dává smysl pro udržení tohoto nástavbového oboru. V dnešní době je složité, ne-li nemožné, se připravovat na atestaci po dobu 18 měsíců na jiném pracovišti.

Po několikaleté neplánované přestávce máme za sebou konferenci České urologické společnosti pořádanou v Olomouci prezenční formou. Organizace konference i odborný program byly na vysoké úrovni. Bylo milé vidět kolegy, se kterými jsme se během uplynulých let viděli jen prostřednictvím telekonferencí nebo sociálních sítí. Jako urologa z krajského pracoviště mě vede k zamyšlení, zda by se okruh přednášejících pro vyzvané prezentace a okruh panelistů nedal obohatit o další kolegy z mimofakultních pracovišť. Myslím, že i mimo fakultní pracoviště je řada vysoce erudovaných a vzdělaných kolegů, kteří by to zvládli.

S radostí vnímám stav, že robotická chirurgie již není považována za luxus nebo nadstandard. Stávající síť robotických pracovišť a plán na nová centra dávají našim pacientům šanci na vysoký standard poskytované péče. Je otázkou času, aktivity výboru společnosti a dobré finanční kondice plátců zdravotní péče, kdy se rozšíří spektrum hrazených výkonů. Přes rozvoj robotické chirurgie si přesto pokládám jednu otázku. Moje, dnes již starší, generace prováděla výkony ještě otevřeným přístupem, později jsme přešli na laparoskopickou operativu a nyní operujeme roboticky. Řada mladých kolegů se bude učit operovat rovnou roboticky, bez dostatečných zkušeností s otevřenou operativou. V případě komplikovaných výkonů s nutností konverze je možné, že tento trend miniinvazivní chirurgie povede k tomu, že počet lékařů, kteří zvládnou výkon otevřenou cestou s dostatečnou erudicí, bude limitně malý.

Je dobře, že jako odborná společnost máme vlastní periodikum, kde můžeme publikovat výsledky naší práce. Je potřeba i nadále zvyšovat odbornou úroveň časopisu, aby dosáhl indexace v některé

základní medicínské databázi. Myslím, že pro budoucnost České urologie to budou důležité kroky.

Přeji všem čtenářům a příznivcům České urologie příjemný konec roku. Využijte Vánoc k zaslouženému odpočinku v kruhu rodiny a blízkých přátel. Život není jenom práce, je potřeba se také radovat z drobných věcí a na chvíli zapomenout na starosti, včetně těch pracovních. Dovolte mi popřát vám do dalšího roku hodně zdraví a osobního štěstí.

*MUDr. Vladimír Šámal, Ph.D.  
Urologické oddělení,  
Krajská nemocnice Liberec, a. s.  
Husova 357  
463 00 Liberec  
V Liberci 1. 11. 2022*



# Vliv onemocnění covid-19 na mužskou plodnost

The effect of covid-19 on male fertility

Silvie Ostřížková<sup>1</sup>, Renata Zlotkowska<sup>1,2</sup>

<sup>1</sup>Ústav epidemiologie a ochrany veřejného zdraví, Ostravská univerzita, Ostrava, Česká republika

<sup>1,2</sup>Centrum pracovního lékařství Malopolského vojvodství v Krakově, Krakov, Polsko

Došlo: 7. 9. 2022

Přijato: 19. 10. 2022

## Kontaktní adresa:

Mgr. Silvie Ostřížková

Ústav epidemiologie a ochrany veřejného zdraví

Lékařská fakulta, Ostravská univerzita

Syllabova 19, 703 00 Ostrava

e-mail: silvie.ostrizkova@osu.cz

**Střet zájmů:** Žádný.

**Prohlášení o podpoře:** Tento článek nebyl podpořen státním ani jiným grantem. Jedná se o nezávislý článek.

**Hlavní stanovisko práce:** Ačkoliv je covid-19 často vnímán jako respirační onemocnění, je schopen postihnout kteroukoliv orgánovou soustavu včetně reprodukčního systému. Častější výskyt byl pozorován právě u mužů, u nichž infekce virem SARS-CoV-2 může mnohými mechanismy přímo či nepřímo ovlivňovat fyziologické procesy spojené s fertilitou, včetně probíhající spermatogeneze.

**Major statement:** Although covid-19 is often seen as a respiratory disease, it is capable of affecting any organ system, including the reproductive system. A higher prevalence has been observed in men, in whom SARS-CoV-2 infection may directly or indirectly affect physiological processes related to fertility, including ongoing spermatogenesis, by a number of mechanisms.

## SOUHRN

Ostřížková S, Zlotkowska R. Vliv onemocnění covid-19 na mužskou plodnost.

Onemocnění covid-19 se od roku 2019 rychle rozšířilo napříč kontinenty a způsobilo pandemii. Častější výskyt tohoto onemocnění byl pozorován u mužů, částečně vlivem vyšší exprese angiotenzin-konvertujícího enzymu 2 (ACE2), který, společně s transmembránovou serinovou proteázou 2 (TMPRSS2), hraje významnou roli v průniku viru do buňky. ACE2 i TMPRSS2 jsou exprimovány na povrchu mnoha lidských tkání včetně tkání reprodukčního systému mužů i žen. Z tohoto důvodu je stále zkoumán vliv viru SARS-CoV-2 na mužskou plodnost. Proběhlé studie se zabývají zejména histopatologickými změnami u post mortem vzorků z varlat covid-19 pozitivních pacientů, ale také imunitními reakcemi indukovanými virem SARS-CoV-2. Negativní dopad může mít cytokinová bouře způsobená pyroptózou buněk a oxidační stres. Jelikož je většina virů,

včetně SARS-CoV-2, schopna prolomit hemoencefalickou bariéru, může dojít k ovlivnění hypotalamo-hypofýzo-gonádové osy nezbytné pro endokrinní regulaci spermatogeneze. Pacienti s onemocněním covid-19 vykazují vyšší hladiny luteinizačního hormonu a prolaktinu a nižší hladiny testosteronu vlivem poškození Leydigových buněk. Hodnocení parametrů spermiogramu poukázalo na zhoršení celkové motility spermií a snížení koncentrace spermií v ejakulátu. Ovlivnění parametrů spermiogramu se však zdá být dočasné.

### KLÍČOVÁ SLOVA

ACE2, covid-19, koronavirus, mužská plodnost.

### ABSTRACT

Ostřížková S, Zlotkowska R. The effect of covid-19 on male fertility.

Covid-19 disease has spread rapidly across continents since 2019, causing a pandemic. A higher prevalence of the disease has been observed in males, partly due to higher expression of angiotensin-converting enzyme 2 (ACE2), which, together with transmembrane serine protease 2 (TMPRSS2), plays an important role in viral entry into the cell. Both ACE2 and TMPRSS2 are expressed on the surface of many human tissues, including tissues of the male and female reproductive system. For this reason, the effect of SARS-CoV-2 on male fertility is still under investigation. Current studies have focused on histopathological changes in post mortem testicular samples from covid-19 positive patients, but also on immune responses induced by SARS-CoV-2. Cytokine storm caused by cell pyroptosis and oxidative stress may have a negative impact. As most viruses, including SARS-CoV-2, are able to break the bloodbrain barrier, the hypothalamic-pituitary-gonadal axis, essential for endocrine regulation of spermatogenesis, may also be affected. Patients with covid-19 disease show higher levels of luteinizing hormone and prolactin and lower levels of testosterone due to Leydig cell damage. Sperm analysis showed a deterioration of total sperm motility and a decrease in sperm concentration in the ejaculate. However,

the effect on spermiogram parameters appears to be temporary.

### KEY WORDS

ACE2, coronavirus, covid-19, male fertility.

.....

### ÚVOD

V roce 2019 se v čínském Wuchanu poprvé objevila série pneumonií, u nichž byl následně identifikován nový  $\beta$ -koronavirus, později nazván jako SARS-CoV-2, vzhledem ke své vysoké podobnosti (79,5 %) s virem SARS-CoV-1 způsobujícím onemocnění SARS (severe acute respiratory syndrom). Nejvyšší podobnost genomu virus vykazoval s koronaviry netopýrů, konkrétně CoV RaTG13, a to v 96,2 %. Onemocnění dostalo název covid-19. Světová zdravotnická organizace (World Health Organization – WHO) 30. ledna 2020 po velmi rychlém rozšíření viru SARS-CoV-2 napříč všemi kontinenty vyhlásila stav ohrožení veřejného zdraví mezinárodního významu (1, 2).

Rychlému celosvětovému rozšíření přispěl zejména způsob přenosu viru SARS-CoV-2. Asymptomatictí, presymptomatictí i symptomatictí pacienti vytváří velké množství aerosolových kapiček různých velikostí, které jsou v průběhu dýchání a řeči uvolňovány a mohou tak být vdechovány osobami v blízkosti pacienta. Tyto kapičky jsou schopny přetrvávat ve vzduchu po dobu nejméně 3 hodin s polčasem rozpadu přibližně 1 hodina. Kašlání a kýchání navíc vede k šíření infekčních aerosolů za optimálních podmínek do vzdálenosti až 8 metrů (3).

Jelikož přibližně 30 virů bylo identifikováno také ve spermatu, věnovalo se hned několik studií také možnému sexuálnímu přenosu (4). Z počtu osmi studií pouze jedna zaznamenala přítomnost viru SARS-CoV-2 ve spermatu, a to u šesti z celkem 160 vzorků. Čtyři tito muži byli v akutní fázi infekce a dva ve fázi rekonvalescence. Riziko přenosu nákazy prostřednictvím spermatu je tedy zanedbatelné, a to zejména u již uzdravených mužů (5).

Vzhledem k tomu, že SARS-CoV-2 je povahou RNA virus, dochází k mutacím, které vedou ke vzniku nových variant s rozdílnými klinickými projevy, závažností a infekčností. Nejrozšířenější variantou je v současné chvíli varianta Omikron typická svou vysokou infekčností, ale nižším rizikem vážného průběhu (6). K typickým projevům onemocnění covid-19 se řadí horečka (81,2 %), kašel (58,5 %), únava (38,5 %), dušnost (26,1 %) a vykašlávání sputa (25,8 %) (7). Méně často jsou uváděny také gastrointestinální příznaky: průjem, anorexie, nevolnosti (8); neurologické symptomy: bolesti hlavy, závratě, poruchy čichu či chuti, poruchy vědomí (6); ale také psychologické projevy: úzkosti, deprese a stres (10). V případě varianty omikron je častým projevem také ucpaný nos a rýma (11).

Koronavirus obsahuje čtyři strukturální proteiny: membránový protein (M), obalový protein (E), nukleokapsidový protein (N) a spike protein (S) tvořící typický vzhled korony. Za připojení a membránovou fúzi jsou zodpovědné podjednotky S1 a S2 proteinu S. Prostřednictvím S1 podjednotky a vazebné domény pro receptor se spike protein váže na lidský angiotenzinkonvertující enzym 2 (ACE2), jenž je jedním z hlavních komponentů systému reninangiotenzin-aldosteron (RAAS) regulujícího homeostázu, v membráně buněk (12).

RAAS je hormonální kaskádový systém sloužící k regulaci arteriálního tlaku a k udržení homeostázy v těle. Při nízké intratubulární koncentraci sodíku dochází k uvolnění reninu v ledvinách, a tím k přeměně angiotenzinogenu, produkovaného játry, na angiotenzin I. Angiotenzin I je poté pomocí angiotenzin-konvertujícího enzymu (ACE) převážně v plicích přeměňován na angiotenzin II. Angiotenzin II stimuluje kůru nadledvin k uvolňování aldosteronu, který zpětně vychytává sodík a vodu z ledvinových tubulů, čímž je zvyšován krevní tlak (12,13). ACE2 je katalyzátorem přeměny angiotenzinu I a II na angiotenzin 1–9 s vazodilatačními účinky. Tím ACE2 zajišťuje zpětnovazebnou regulaci RAAS (13). Infekce virem SARS-CoV-2 vede k narušení ACE/ACE2 rovnováhy blokadí ACE2, což vede ke zvýšené vazokonstrikci (12).

Bylo zjištěno, že 72 lidských tkání je schopno exprimovat ACE2 (14). Jedná se o tkáň bronchu,

plicního parenchymu, srdce, ledvin, duodena, jejunu, ilea, rekta, jater, mozku, a právě také tkáň ovarii, dělohy, vejcovodů, prostaty, chámovodu, varlat a dalších (14, 15). Vyšší prevalence onemocnění covid-19 byla pozorována u mužů, částečně z důvodu vyšší exprese ACE2 (16). Při navázání virové částice dochází ke snížení exprese ACE2 na buněčném povrchu, čímž dochází ke snížení konverze angiotenzinu II na angiotenziny 1–7 a také angiotenzinu I na angiotenziny 1–9. Zvyšuje se tak množství angiotenzinu II, což může vést k toxicitě a rozvoji syndromu akutní respirační tísně, zánětu apod. (13). Po vstupu viru do buňky probíhá fúze virové a lysozomální membrány, pro kterou je nezbytná proteolytická aktivace na hranici S1 a S2 podjednotek transmembránovou serinovou proteázou 2 (TMPRSS2) a lysozomální katepsinovou proteázou. TMPRSS2 lze označit za klíčovou molekulu pro proces infekce virem SARS-CoV-2 (17).

## VLIV ONEMOCNĚNÍ COVID-19 NA MUŽSKOU PLODNOST

Díky probíhajícím výzkumům vlastností viru SARS-CoV-2 je neustále diskutován také vliv onemocnění covidem-19 na mužskou plodnost v důsledku účasti receptoru ACE2 na testikulární regulaci steroidogeneze a také spermatogeneze v semenotvorném epitelu (18). Konkrétně je ACE2 u mužů exprimován v Leydigových a Sertoliho buňkách a úroveň jeho exprese výrazně závisí na věku s počátkem exprese v pubertě, maximem během reprodukční fáze života a následně s poklesem ve vyšších věkových kategoriích. ACE2 je v Leydigových buňkách taktéž důležitý pro produkci a lokální regulaci testosteronu (13, 19). V případě mužů s neobstrukční azoospermii se však žádná ze složek RAAS v semenotvorných tubulech nenachází (20). Taktéž TMPRSS2, která je v lidských tkáních exprimovaná více než ACE2, byla prokázána ve varlatech, konkrétně ve spermatogoniích a spermatidách (13). Dalšími potenciálními receptory proteinu S mohou být neuropilin-1, CD26, který působí jako receptor viru MERS, a CD147, který je exprimován zejména ve spermatocytech. Tato zjištění však vyžadují další zkoumání (21, 22). Koex-

prese neuropilinu-1 s dalšími hostitelskými faktory ACE2 a TMPRSS2 může usnadňovat interakci viru s hostitelskou buňkou (23).

Mnohými studiemi byl zkoumán vliv viru SARS-CoV-2 na histologii varlat, zvýšení rizika vzniku epididymoorchitidy a působení oxidačního stresu na spermatogenezi, hormonální rovnováhu a ovlivnění spermioqramu.

## HISTOLOGIE VARLAT

Již v minulosti byla pozorována schopnost virů infikovat varlata přímo. Na tento jev poukazuje také výzkum zaměřený na onemocnění covid-19. Několik studií popsalo patologické změny post mortem. Byl zjištěn otok Sertoliho buněk, vakuolizace, cytoplazmatické abnormality a odchlípnutí intratubulární buněčné hmoty do lumen semenotvorných tubulů. Zároveň byl pozorován nižší počet Leydigových buněk oproti kontrolní skupině (Yang et al., 2,2 vs. 7,8,  $p < 0,001$ ), edémy v intersticiu a přítomnost zánětlivých infiltrátů z histiocytů a T lymfocytů. Přítomnost viru ve varlatech však nebyla pomocí elektronové mikroskopie prokázána a ve většině případů nebyla prokázána ani pomocí RT-PCR (24, 25). Pozorován byl také zvýšený počet apoptických buněk v semenotvorných tubulech oproti kontrolní skupině, kongesce a exsudace erytrocytů (26).

Výsledky některých studií naznačují taktéž přítomnost orchitidy u SARS-CoV-1 pozitivních pacientů, který je s virem SARS-CoV-2 z 85 % identický. Posmrtná analýza šesti pacientů, s potvrzenou příčinou úmrtí v důsledku infekce virem SARS-CoV-1, odhalila přítomnost rozsáhlé destrukce zárodečných buněk, malého počtu nebo úplné absence spermií v semenotvorných tubulech, změn bazální membrány a také leukocytové infiltrace (27). Virovou orchitidu může provázet taktéž diskomfort v šourku, který v čínské studii z roku 2020 uvedlo 6 pacientů (19 %) v období laboratorního potvrzení nákazy virem SARS-CoV-2 (28). Stereologické metody použité v jiné studii posmrtně odhalily vážné poškození semenotvorných kanálků a absenci spermatogenních buněk

u pacientů s onemocněním covid-19. Zároveň došlo ke zkrácení délky semenotvorných kanálků ve srovnání s kontrolní skupinou ( $p < 0,001$ ), snížení objemu intersticiální tkáně ( $p < 0,001$ ) a celkového počtu testikulárních buněk ( $p < 0,001$ ). Na buněčné úrovni byl pozorován pokles testikulárních buněk, primárních spermatocytů, spermatid a Leydigových a Sertoliho buněk v porovnání s kontrolní skupinou (29).

## IMUNITNÍ REAKCE A OXIDAČNÍ STRES

Imunita varlat je zajišťována krevní bariérou, která však v důsledku přítomnosti systémového a lokálního zánětu může zvýšit svou propustnost a tím průchod imunitních buněk. Virus SARS-CoV-2 může vést k pyroptóze, tedy zánětlivé formě programované buněčné smrti, a tím k uvolnění silných prozánětlivých cytokinů, nebo až k cytokinové bouři (30). Běžně se cytokiny podílejí na správné funkci varlat a udržování reprodukčního zdraví, avšak patologická abnormální aktivita a změny v profilu cytokinů mohou negativně ovlivnit mužskou plodnost (18).

Vlivem systémového zánětu nebo virové infekce může dojít ke zvýšení interleukinu-6 (IL-6), chemokinového ligandu 2 a tumor nekrotizujícího faktoru  $\alpha$ , a tím k projevům leukocytospermie (4). Covid-19 může v závažných případech působit jako hyperzánětlivý syndrom s přetrvávající horečkou s fulminantní hypercytokinemií a multiorgánovým selháním (18). Ve studii Ediz et al. byly porovnány dvě skupiny pacientů s absencí a přítomností subjektivní bolesti varlat nebo epididymoorchitidy, která však byla diagnostikována pouze v jednom případě. Výsledky neodhalily statisticky významný rozdíl ve věku pacientů, hladinách CRP, D-dimerů nebo poměru neutrofilů a lymfocytů. Častěji však byla bolest varlat pozorována u hospitalizovaných pacientů (31).

Poškození varlat může být potenciálně způsobeno oxidačním stresem, což prokázala studie Moghimi et al., která zjišťovala produkci reaktivních forem kyslíku (ROS) a koncentrace glutathion disulfidu (GSH) u zemřelých s covidem-19 oproti

kontrolám. Bylo odhaleno signifikantní zvýšení ROS a snížení GSH u covid-19 pozitivních pacientů oproti kontrolní skupině (29).

## HORMONÁLNÍ ZMĚNY

Většina virů, včetně SARS-CoV-2, je schopna po proniknutí do těla prolomit hematoencefalickou bariéru. Prolomení hematoencefalické bariéry je možné v důsledku poškození těsných kontaktů (tight junction) složených z transmembránových a cytozolických proteinů, v mikrovaskulárních endoteliálních buňkách nebo vlivem změny permeability hematoencefalické bariéry (32). Projevy zánětu tak mohou být patrné v různých místech centrální nervové soustavy (CNS) jako např. mozek, mícha a mozkové pleny. Současné poškození více oblastí CNS může způsobit meningitidu, encefalitidu, myelitidu, meningoencefalitidu a encefalomyelitidu (33). Zároveň gliové buňky a neurony jsou schopny exprimovat ACE2 receptory, což umožňuje viru SARS-CoV-2 tyto buňky napadat a způsobovat neurologická poškození, a to také v oblastech hypotalamo-hypofýzo-gonádové osy (HHG) důležité pro endokrinní kontrolu spermatogeneze (13).

Fyziologicky neurony hypotalamu uvolňují gonadoliberin, jehož pulzní sekrece je potřebná k iniciaci sekrece gonadotropinů – folikuly stimulujícího hormonu (FSH) a luteinizačního hormonu (LH). Naopak nízká hladina gonadoliberinu vede ke snížení sekrece FSH a LH, zhoršenému fungování Sertoliho a Leydigových buněk a následně ke snížení plodnosti. Změny v uvolňování gonadoliberinu mohou také narušit regulaci hladin estradiolu a prolaktinu čili hormonů prokazatelně souvisejících s neplodností. Onemocnění covid-19 tedy může ovlivnit plodnost i vývoj v období puberty (33). Je však potřeba zmínit, že obecně nemoc, jakožto fyziologický stresor, může vést ke kolísání hladin hormonů (4).

Mezi pacienty s onemocněním covid-19 a bez přítomnosti tohoto onemocnění byly pozorovány změny v koncentracích hormonů. U pacientů s onemocněním covid-19 byly zjištěny vyšší hladiny LH a tím pádem nižší poměr testosteronu (T)

k LH. Předpokládanou příčinou je v tomto případě reakce organismu na přítomný systémový zánět (34). Poměr T : LH zároveň negativně koreloval se závažností onemocnění. Zvýšení LH a snížení T : LH je pravděpodobně způsobeno dysfunkcí varlat, konkrétně Leydigových buněk. Poškození Leydigových buněk vede ke snížení sekrece androgenů, což působí na hypofýzu a může být příčinou snížené produkce T a zvýšených hladin LH. Hladiny estradiolu, FSH a poměru T : estradiol se mezi covid-19 pozitivní skupinou a kontrolní skupinou nelišily (35, 36). Jiná studie potvrdila zvýšené hladiny LH, nižší hladiny testosteronu a zvýšené hladiny prolaktinu. Hladiny FSH nebyly signifikantně rozdílné mezi oběma pozorovanými skupinami (37).

## ZMĚNY SPERMIOGRAMU A SOUVISLOST S PROSTATOU

Působení mnohých faktorů vnějšího prostředí, kterými jsou např. kouření, užívání drog, nadměrné působení tepla, expozice chemickým látkám a také infekce, může vést k ovlivnění spermatogeneze a zhoršení parametrů spermioqramu (38). Vzhledem k tomu, že onemocnění covid-19 je ve většině případů doprovázeno vysokou tělesnou teplotou, dochází také ke zvýšení teploty testikulární, která

**Tab. 1.** Referenční meze pro hodnocení parametrů spermátu dle WHO 2021 (6. vydání) s 95% intervalem spolehlivosti

**Tab. 2.** Reference limits for the evaluation of semen parameters according to WHO 2021 (6<sup>th</sup> edition) with 95% confidence interval

Parametr	WHO 2021
Objem spermatu (ml)	1,4 (1,3–1,5)
Koncentrace spermií (106/ml)	16 (15–18)
Celkový počet spermií (106)	39 (35–40)
Celková motilita (%)	42 (40–43)
Progresivní motilita (%)	30 (29–31)
Neprogresivní motilita (%)	1 (1–1)
Nehybné spermie (%)	20 (19–20)
Vitalita spermií (%)	54 (50–56)
Normální formy (%)	4 (3,9–4,0)

má za následek zhoršení spermatogeneze, a tím parametrů spermioqramu (18).

Studiemi sledované parametry byly: objem, koncentrace, celkový počet motilních spermií, pohyblivost progresivní a neprogresivní, vitalita spermií, jejich morfologie a fragmentace DNA, které jsou hlavními ukazateli mužské plodnosti. Pro všechny výše zmíněné parametry, s výjimkou fragmentace spermatické DNA, existují referenční meze stanovené WHO manuálem, jež odpovídají 5. percentilu hodnot získaných na základě populační studie.

Limitní hodnoty % DNA fragmentace jsou stanovovány každou laboratoří zvlášť na základě použití vhodných kontrol (39).

Ma et al. hodnotili parametry spermatu 12 mužů. Ani u jednoho nebyl detekován virus SARS-CoV-2 ve spermatu. Osmi pacientům byla zjištěna normozoospermie s nízkým indexem DNA fragmentace (DFI,  $7,6 \pm 2,2$ ) po prodělání nemoci covid-19. U čtyř byla zjištěna nízká pohyblivost spermií (součet progresivní (PR) a neprogresivní (NP) pohyblivosti < 40 %), z nichž dva měli zhoršenou morfologii (< 4 %). Pouze tři muži byli hodnoceni také před proděláním covidu-19. V jednom případě byl zjištěn pokles motility spermií (PR + NP, 61,7 % vs. 31,1 %) po onemocnění covid-19, avšak není průkazné, že ke změně došlo právě vlivem virové infekce. Ve druhém případě nedošlo k podstatné změně před infekcí a po jejím prodělání a ve třetím případě byl zjištěn pokles celkového počtu motilních spermií (111,67 a 122,40 vs. 97,93) (34).

Prospektivní studie Pazir et al. hodnotila celkem 24 mužů ve věku  $34,7 \pm 6,4$  let. Studie prokázala signifikantní rozdíl v celkové motilitě spermií ( $p = 0,01$ ) a v celkovém počtu pohyblivých spermií ( $p = 0,02$ ). Ke změnám po prodělání nemoci covid-19 došlo také v parametru koncentrace spermií ( $p = 0,06$ ) a progresivní motilitě ( $p = 0,14$ ) (37).

Naopak studie Guo et al. nezjistila u pacientů s mírnou a středně závažnou infekcí patologií ve

spermatu po prodělání onemocnění covid-19. Limitační studie je však absence údajů z období před nemocí (40).

Důležitou částí ejakulátu je také prostatická tekutina, která tvoří až třetinu jeho celkového objemu a obsahuje množství proteinů, kalcia a citrátů (33). Prostatická tekutina je vylučována prostatou, jejíž malé procento buněk je také schopno exprimovat ACE2. Buňky epitelu prostaty zároveň exprimují TMPRSS2 (41, 42). Tento mechanismus je také diskutován jako možná příčina některých SARS-CoV-2 pozitivních vzorků spermatu (43).

Účinky na kvalitu spermií závisí na závažnosti a době trvání nemoci. Negativní vliv onemocnění covid-19 je však časem pravděpodobně potlačen (44).

## ZÁVĚR

Současné studie potvrdily, že onemocnění covid-19 může, kromě dýchacího ústrojí, postihnout kteroukoliv orgánovou soustavu včetně mužského reprodukčního systému, a ovlivnit tak správnou spermatogenezi. Virus SARS-CoV-2 působí na mužskou plodnost přímo i nepřímo. K přímému ovlivnění dochází z důvodu přítomnosti ACE2 a TMPRSS2, důležitých pro vstup viru do buňky, ve tkáních varlat a prostaty. Nepřímý mechanismus se uplatňuje prostřednictvím ovlivnění hormonálních systémů, zvýšené tělesné teploty, zvýšeného oxidačního stresu a přítomnosti zánětu s uvolněním prozánětlivých cytokinů. K objasnění závažnosti a přesných mechanismů je však potřeba dalšího výzkumu. Limitací mnohých publikovaných studií je zahrnutí pouze omezeného počtu pacientů nebo absence údajů před onemocněním. I přes to, že účinek na mužskou plodnost je pravděpodobně dočasný, mohou tato zjištění ovlivnit postupy center asistované reprodukce.

## LITERATURA

1. Guo YR, Cao QD, Hong ZS, et al. The origin, transmission and clinical therapies on coronavirus disease 2019 (COVID-19) outbreak – an update on the status. *Mil Med Res.* 2020; 7(1): 11.

2. Zhou P, Yang XL, Wang XG, et al. A pneumonia outbreak associated with a new coronavirus of probable bat origin. *Nature*. 2020; 579(7798): 270–273.
3. Salian VS, Wright JA, Vedell PT, et al. COVID-19 Transmission, Current Treatment, and Future Therapeutic Strategies. *Molecular Pharmaceutics*. 2021; 18(3): 754–771.
4. Collins AB, Zhao L, Zhu Z, et al. Impact of COVID-19 on Male Fertility. *Urology*. 2022; 164: 33–39.
5. Gonzalez DC, Khodamoradi K, Pai R, et al. A Systematic Review on the Investigation of SARS-CoV-2 in Semen. *Res Rep Urol*. 2020; 12: 615–621.
6. Haque A, Pant AB. Mitigating Covid-19 in the face of emerging virus variants, breakthrough infections and vaccine hesitancy. *Journal of Autoimmunity*. 2022; 127: 102792.
7. Alimohamadi Y, Sepandi M, Taghdir M, Hosamirudsari H. Determine the most common clinical symptoms in COVID-19 patients: a systematic review and meta-analysis. *J Prev Med Hyg*. 2020; 61(3): E304–312.
8. Lin L, Jiang X, Zhang Z, et al. Gastrointestinal symptoms of 95 cases with SARS-CoV-2 infection. *Gut*. 2020; 69: 997–1001.
9. Chen X, Laurent S, Oezguer AO, et al. A systematic review of neurological symptoms and complications of COVID-19. *Journal of Neurology*. 2021; 268: 392–402.
10. Odriozola-Gonzalez P, Planchuelo-Gómez Á, Jesús Iruiria M, de Luis-García R. Psychological symptoms of the outbreak of the COVID-19 confinement in Spain. *Journal of Health Psychology*. 2022; 27(4): 825–835.
11. Team CDCC 19 R. SARS-CoV-2 B.1. 1. 529 (Omicron) Variant - United States, December 1-8, 2021. *MMWR Morb Mortal Wkly Rep*. 2021; 70(50): 1731–1734.
12. Beyerstedt S, Casaro EB, Rangel ÉB. COVID-19: angiotensin-converting enzyme 2 (ACE2) expression and tissue susceptibility to SARS-CoV-2 infection. *European Journal of Clinical Microbiology & Infectious Diseases*. 2021; 40(5): 905–919.
13. Seymen CM. The other side of COVID-19 pandemic: Effects on male fertility. 2020; 93(3): 1396–1402.
14. Harmer D, Gilbert M, Borman R, Clark KL. Quantitative mRNA expression profiling of ACE 2, a novel homologue of angiotensin converting enzyme. 2002; 532(1-2): 107–110.
15. Li W, Moore MJ, Vasileva N, et al. Angiotensin-converting enzyme 2 is a functional receptor for the SARS coronavirus. *Nature*. 2003; 426(6965): 450–454.
16. Sengupta P, Dutta S, Slama P, Roychoudhury S. COVID-19, oxidative stress, and male reproductive dysfunctions: is vitamin C a potential remedy? *Physiol Res*. 2022; 71(1): 47–54.
17. Jian S, Yushun W, Chuming L, et al. Cell entry mechanisms of SARS-CoV-2. *Proceedings of the National Academy of Sciences*. 2020; 117(21): 11727–11734.
18. Younis JS, Abassi Z, Skorecki K. Is there an impact of the COVID-19 pandemic on male fertility? The ACE2 connection. *American Journal of Physiology-Endocrinology and Metabolism*. 2020; 318(6): E878–880.
19. Douglas GC, O'Bryan MK, Hedger MP, et al. The novel Angiotensin-Converting Enzyme (ACE) homolog, ACE2, is selectively expressed by adult leydig cells of the testis. *Endocrinology*. 2004; 145(10): 4703–4711.
20. Reis AB, Fabiano CA, Pereira VM, et al. Angiotensin (1–7) and its receptor Mas are expressed in the human testis: implications for male infertility. 2010; 41(1): 75–80
21. Liu X, Chen Y, Tang W, et al. Single-cell transcriptome analysis of the novel coronavirus (SARS-CoV-2) associated gene ACE2 expression in normal and non-obstructive azoospermia (NOA) human male testes. *Science China Life Sciences*. 2020; 63(7): 1006–1015.
22. Wang K, Chen W, Zhou YS, et al. SARS-CoV-2 invades host cells via a novel route: CD147-spike protein. *BioRxiv*. 2020.
23. Cantuti-Castelvetri L, Ojha R, Pedro LD, et al. Neuropilin-1 facilitates SARS-CoV-2 cell entry and provides a possible pathway into the central nervous system. *BioRxiv*. 2020.
24. Yang M, Chen S, Huang B, et al. Pathological Findings in the Testes of COVID-19 Patients: Clinical Implications. *Eur Urol Focus*. 2020; 6(5): 1124–1129.

25. Flaifel A, Guzzetta M, Occidental M, et al. Testicular Changes Associated With Severe Acute Respiratory Syndrome Coronavirus 2 (SARS-CoV-2). *Archives of Pathology & Laboratory Medicine*. 2020; 145(1): 8–9.
26. Li H, Xiao X, Zhang J, et al. Impaired spermatogenesis in COVID-19 patients. *EClinicalMedicine*. 2020; 28: 100604.
27. Xu J, Qi L, Chi X, et al. Orchitis: A Complication of Severe Acute Respiratory Syndrome (SARS)1. *Biology of Reproduction*. 2006; 74(2): 410–416.
28. Pan F, Xiao X, Guo J, et al. No evidence of severe acute respiratory syndrome–coronavirus 2 in semen of males recovering from coronavirus disease 2019. *Fertil Steril*. 2020; 113(6): 1135–1139.
29. Moghimi N, Eslami Farsani B, Ghadipasha M, et al. COVID-19 disrupts spermatogenesis through the oxidative stress pathway following induction of apoptosis. *Apoptosis*. 2021; 26(7): 415–430.
30. Tay MZ, Poh CM, Rénia L, MacAry PA, Ng LFP. The trinity of COVID-19: immunity, inflammation and intervention. *Nature Reviews Immunology*. 2020; 20(6): 363–374.
31. Ediz C, Tavukcu HH, Akan S, et al. Is there any association of COVID-19 with testicular pain and epididymo-orchitis? *International Journal of Clinical Practice*. 2021; 75(3): e13753.
32. Qingqing C, Wen QH, Ming Z, Huijun L, Zhen FF. Enhancement of Blood-Brain Barrier Permeability and Reduction of Tight Junction Protein Expression Are Modulated by Chemokines/Cytokines Induced by Rabies Virus Infection. *Journal of Virology*. 2014; 88(9): 4698–4710.
33. Vishvkarma R, Rajender S. Could SARS-CoV-2 affect male fertility? *Andrologia*. 2020; 52(9): e13712–e13712.
34. Ma L, Xie W, Li D, et al. Evaluation of sex-related hormones and semen characteristics in reproductive-aged male COVID-19 patients. *Journal of Medical Virology*. 2021; 93(1): 456–462.
35. Ma L, Xie W, Li D, et al. Effect of SARS-CoV-2 infection upon male gonadal function: a single center-based study. *medRxiv*. 2020.
36. Tian Y, Zhou L quan. Evaluating the impact of COVID-19 on male reproduction. *Reproduction*. 2021; 161(2): 37–44.
37. Pazir Y, Eroglu T, Kose A, et al. Impaired semen parameters in patients with confirmed SARS-CoV-2 infection: A prospective cohort study. *Andrologia*. 2021; 53(9): e14157.
38. Collodel G, Capitani S, Pammolli A, et al. Semen Quality of Male Idiopathic Infertile Smokers and Non-smokers: An Ultrastructural Study. *Journal of Andrology*. 2010; 31(2): 108–113.
39. World Health Organization, editor. WHO laboratory manual for the examination and processing of human semen. 6th ed. Geneva, Switzerland; 2021.
40. Guo L, Zhao S, Li W, et al. Absence of SARS-CoV-2 in semen of a COVID-19 patient cohort. *Andrology*. 2021; 9(1): 42–47.
41. Song H, Seddighzadeh B, Cooperberg MR, Huang FW. Expression of ACE2, the SARS-CoV-2 Receptor, and TMPRSS2 in Prostate Epithelial Cells. *Eur Urol*. 2020; 78(2): 296–298.
42. Massarotti C, Garolla A, Maccarini E, et al. SARS-CoV-2 in the semen: Where does it come from? *Andrology*. 2021; 9(1): 39–41.
43. Wang Z, Xu X. scRNA-seq profiling of human testes reveals the presence of the ACE2 receptor, a target for SARS-CoV-2 infection in spermatogonia, Leydig and Sertoli cells. *Cells*. 2020; 9(4): 920.
44. Aitken RJ. COVID-19 and male infertility: An update. *Andrology*. 2022.

**EAU 23** | MILAN, ITALY  
10-13 March 2023

# Poranění močového měchýře

Bladder injury

**Olga Dolejšová<sup>1</sup>, Hana Sedláčková<sup>1</sup>, Tomáš Pitra<sup>1</sup>, Ivan Trávníček<sup>1</sup>, Filip Heindereich<sup>2</sup>, Milan Hora<sup>1</sup>**

<sup>1</sup>Urologická klinika LF UK a FN Plzeň

<sup>2</sup>Klinika zobrazovacích metod LF UK a FN Plzeň

Došlo: 26. 7. 2022

Přijato: 23. 9. 2022

## Kontaktní adresa:

MUDr. Olga Dolejšová, Ph.D., FEBU  
Urologická klinika LF UK a FN Plzeň  
Dr. E. Beneše 1128/13, 305 99 Plzeň  
e-mail: dolejsovao@fnplzen.cz

**Střet zájmů:** Žádný.

**Podpora:** Podpořeno MZ ČR – RVO (Fakultní nemocnice Plzeň – FNPI, 00669806). Tento výstup vznikl v rámci Cooperatio, vědní oblasti SURG.

**Hlavní stanovisko:** Retrospektivní zhodnocení poranění močového měchýře v rámci jednoho pracoviště.

**Major statement:** A single centre retrospective evaluation of bladder injury.

## SOUHRN

Dolejšová Om Sedláčková H, Pitra T, Trávníček I, Heindereich F, Hora M. Poranění močového měchýře.

**Úvod:** Poranění močového měchýře patří mezi méně časté nálezy, se kterými se urolog v klinické praxi setkává. Poranění může být způsobeno úrazem, iatrogeně a vzácně je popisována spontánní ruptura. Cílem práce je zhodnotit příčiny – podíl

úrazového děje a iatrogenního poranění, diagnostiku – stanovení zastoupení počítačové tomografie a klasické rtg cystografie a zastoupení konzervativního, otevřeného a mininvazivního ošetření v rámci jednoho pracoviště.

**Materiál a metody:** Retrospektivně byl zhodnocen soubor nemocných v období leden 2012 až květen 2021. Celkem bylo ošetřeno 52 nemocných, 23 žen (44 %) a 29 mužů (56 %). Průměrný věk byl 53,1 let (rozmezí 15–91, medián 53,5).

**Výsledky:** Příčinou poranění bylo ve 20 případech (38 %) iatrogenní poranění, v 17 případech (33 %) dopravní nehoda, v 15 (29 %) pády z výše nebo pády v domácím prostředí. Poranění bylo diagnostikováno pomocí CT vyšetření u 40 nemocných (77 %), peroperačně u 11 (21 %) a u jednoho nemocného byla provedena pouze rtg cystografie. O rupturu močového měchýře se jednalo ve 43 (83 %) případech (extraperitoneální 29 (67 %), intraperitoneální 14 (33 %)), 9 nemocných (17 %) utrpělo kontuzi močového měchýře. Celkem ve 43 případech (83 %) byla provedena operační revize (jedenkrát bez nutnosti sutury měchýře), z toho ve třech případech byla revize provedena laparoskopickým a jedenkrát robotickým přístupem.

**Závěr:** V našem souboru, ve shodě s odbornou literaturou, se nejčastěji jednalo o extraperitoneální rupturu močového měchýře (67 %) a převažovala zevní traumata – dopravní nehody a pády (62 %). Pomocí CT vyšetření bylo diagnostikováno 77 % poranění, tento výsledek dokazuje ústup klasické

rtg cystografie a upřednostnění CT vyšetření, které umožňuje komplexně zhodnotit rozsah poranění ve vztahu k okolním orgánům. Ve vybraných případech (v našem souboru ve 4 případech, 4,8 %) je možné poranění močového měchýře úspěšně ošetřit i miniinvazivním přístupem bez nutnosti laparotomie.

## KLÍČOVÁ SLOVA

Cystografie, hematurie, poranění močového měchýře.

## SUMMARY

Dolejšová O, Sedláčková H, Pitra T, Trávníček I, Heindereich F, Hora M. Bladder injury.

**Introduction:** Bladder injury is an uncommon presentation encountered by urologists in clinical practice. Injury can be traumatic or iatrogenic, or more rarely spontaneous rupture. The aim of our work is to evaluate the causes, diagnostics and method of treatment in one institution.

**Material and methods:** A group of patients was retrospectively evaluated in the period from January 2012 to May 2021. A total of 52 patients, 23 women (44%) and 29 men (56%) were treated. The mean age was 53.1 years (range 15-91, median 53,5).

**Results:** In 20 cases (38%) the cause of the injury was iatrogenic, in 17 cases (33%) a traffic accident, in 15 cases (29%) falls from above or falls at home. The injury was diagnosed by CT scan in 40 patients (77%), perioperatively in 11 (21%) and only one patient underwent X-ray cystography. Bladder rupture occurred in 43 (83%) cases (extraperitoneal 29 (67%), intraperitoneal 14 (33%)), 9 patients (17%) suffered from bladder contusion. A total of 43 cases (83%) underwent surgical repair (one without the need for suturing), of which in 3 cases the repair was performed using a laparoscopic and once a robotic approach.

**Conclusion:** In our group, in agreement with the professional literature, the most common was extraperitoneal rupture of the bladder (67%). CT examination was used to diagnose 77% of injuries, proving the decline of classic X-ray cystography and the preference for CT examination, which

enables a comprehensive evaluation of the extent of the injury in relation to the surrounding organs. In selected cases (in our group in 4 cases, 4.8%), it is possible to successfully treat bladder injuries with a minimally invasive approach without the need for laparotomy.

## KEY WORDS

Bladder injuries cystography, hematuria.

.....

## ÚVOD

Poranění urogenitálního traktu nacházíme asi u 10 % všech traumat. Poranění močového měchýře nepatří mezi časté nálezy v běžné urologické praxi a je méně časté než poranění ledvin, nacházíme jej asi u 1,6 % traumat. Močový měchýř je nejčastěji poraněn při dopravní nehodě, dále při sportu a pádech, další skupinu pak tvoří iatrogenní poranění. Poranění močového měchýře má až 30 % nemocných s frakturou pánve a nejčastěji se zde jedná o extraperitoneální rupturu. V souvislosti s polytraumaty a poraněním pánve je uváděna mortalita až 10 %. Iatrogenní poranění jsou spojena s gynekologickými a chirurgickými výkony a endoskopickými urologickými zákroky. Klinickou manifestací poranění močového měchýře bývá bolest v podbřišku, přítomnost makroskopické hematurie, v případě poranění hrdla močového měchýře i nemožnost mikce. Diagnostika se opírá o zobrazovací metody, v současné době je preferována CT cystografie. Způsob ošetření je dán velkou variabilitou možného poranění od prostého zajištění drenáže zavedením močového katétru, přes revizi z otevřeného přístupu směrem k minimálně invazivním laparoskopickým a robotickým výkonům.

## MATERIÁL A METODIKA

Všechna urologická traumata jsou na naší klinice evidována v procesních událostech vnitřního in-

formačního systému naší nemocnice, ze kterých byla vyhledána a korelována s výsledky hledání diagnózy dle MKN. V souboru jsme retrospektivně zhodnotili poranění močového měchýře v období leden 2012 až květen 2021. Zaznamenali jsme celkem 52 poranění (16 %) z celkového počtu 325 urologických traumat ve sledovaném období. Převažovalo poranění u mužů (29, 56 %), ženy byly poraněny ve 23 případech (44 %). Věk v době poranění byl průměrně 53,1 let (rozmezí 15–91, medián 53,5). O izolované trauma měchýře se jednalo u 23 (44 %), o sdružené poranění v 17 (33 %), o poranění v rámci polytraumat u 12 (23 %) případů. V souboru jsme se zaměřili na zhodnocení příčin a rozsahu poranění, použitou vyšetřovací zobrazovací metodu, způsob ošetření a případné pooperační komplikace.

## VÝSLEDKY

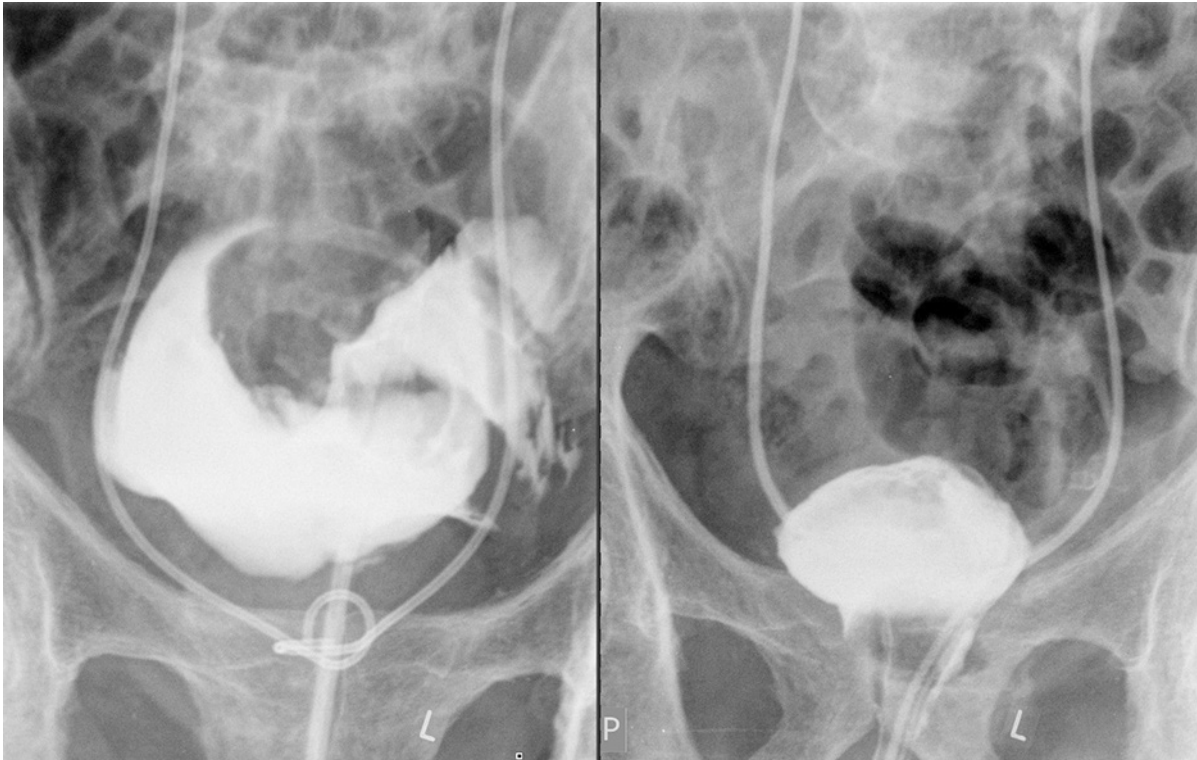
Příčinou poranění bylo ve 20 případech (38 %) iatrogenní poranění, z toho v sedmi případech se jednalo o poranění při gynekologickém výkonu, v pěti případech při chirurgickém zákroku. Ve čtyřech případech se jednalo o ošetření pro tamponádu močového měchýře po předchozí radioterapii v oblasti pánve (ve dvou případech perforace při katetrizaci a výplachu tamponády, ve dvou případech během endoskopického zákroku) a u čtyř nemocných byl měchýř poraněn při endoskopickém urologickém výkonu. V 17 případech (33 %) byl měchýř poraněn při dopravní nehodě, v 15 případech (29 %) se jednalo o pády z výše nebo pády v domácím prostředí

(Tab. 1). Izolované trauma močového měchýře jsme zaznamenali ve 23 (44 %), sdružené poranění v 17 (33 %) a poranění v rámci polytraumat u 12 (23 %) případech. Poranění bylo diagnostikováno pomocí CT vyšetření u 40 nemocných (77 %), peroperačně u 11 (21 %) a u jednoho nemocného byla provedena pouze rtg cystografie (Obr. 1). Indikací pro grafické vyšetření byl mechanismus úrazu u dopravních nehod, pádů z výše a sportovních úrazů, bolesti břicha, narůstající objem břicha, případně urinózní sekrece ranou nebo drénem po operačním výkonu. Nejčastěji se jednalo o extraperitoneální rupturu (29 nemocných, 56 %), intraperitoneální ruptura byla nalezena u 14 (27 %) a 9 nemocných (17 %) utrpělo kontuzi močového měchýře. Celkem ve 43 případech (83 %) byla provedena operační revize (jedenkrát bez nutnosti sutury měchýře), z toho ve třech případech byla revize provedena laparoskopickým a jedenkrát robotickým přístupem. Močový katétr byl u kontuzí zaveden do vymizení makroskopické hematurie, v případě prosté sutury močového měchýře 7–10 dnů, v případě polytraumat, imobility nemocných byla délka derivace moči výrazně ovlivněna celkovým stavem pacienta, u nemocných s multiorgánovým selháním a níže uvedenými letálními komplikacemi byl katétr ponechán trvale. Komplikace jsme zaznamenali u 9 (17 %) nemocných, nejčastěji u iatrogenních poranění (7 případů, 77,8 %), u izolovaných neiatrogenních traumat komplikace nenastaly, z 29 sdružených traumat a polytraumat jsme komplikace našli ve dvou případech, 6,7 %. Dle Clavien-Dindo klasifikace jsme našli stupeň 2 ve dvou případech (erektilní dysfunkce, lumbalgie), 3b ve dvou případech (píštěl po sutuře močového

**Tab. 1.** Příčiny poranění močového měchýře

**Tab. 1.** Causes of urinary bladder injury

Příčina		Počet	Celkem
Iatrogenní	Gynekologický výkon	7 (13,5 %)	20 (38,5 %)
	Chirurgický výkon	5 (9,6 %)	
	Endoskopické ošetření tamponády močového měchýře	4 (7,7 %)	
	Endoskopický urologický výkon	4 (7,7 %)	
Zevní trauma	Dopravní nehoda	17 (32,7 %)	32 (61,5 %)
	Pády	15 (28,8 %)	



**Obr. 1.** Rtg cystografie, extraperitoneální ruptura močového měchýře v porovnání s kontrolní cystografií po operační revizi

**Fig. 1.** X-ray cystography, extraperitoneal rupture of urinary bladder compared to control cystography after surgical repair

měchýře, punkční nefrostomie oboustranně) a stupeň 5 v pěti případech, zde se jednalo o polymorbidní nemocné, ve třech z těchto pěti případů se jednalo o rupturu močového měchýře po předchozí radioterapii. Příčinou úmrtí byl septický stav s následným rozvojem multiorgánového selhání, smrt nastala v rozmezí 7–120 dnů od výkonu (medián 42).

## DISKUZE

### Etiologie a typy poranění

Dopravní nehody jsou nejčastější příčinou poranění močového měchýře, dále může být měchýř poraněn při sportu, pádech nebo iatrogeně, bodná a stělná poranění jsou vzácná (1, 2). Výjimečně se můžeme setkat i se spontánní rupturou močového měchýře (3, 4, 5). V našem souboru se jednalo o dopravní nehodu v 17 případech (33 %), o pády a sportovní úrazy v 15 případech (29 %). Měchýř je extraperitoneálně uložený orgán, který je chráněn stydkou kostí a na horní a zadní stěně je kryt pe-

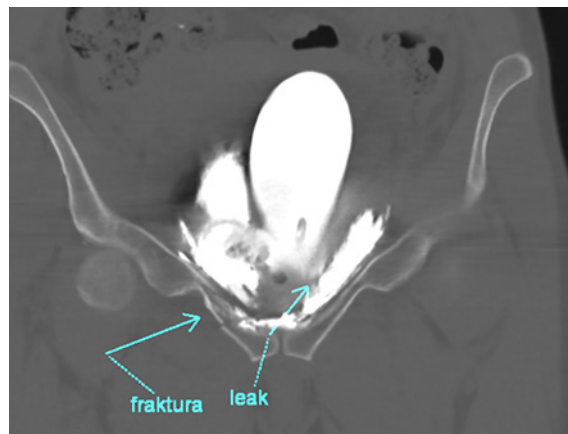
ritoneem. U dětí je močový měchýř uložen výše a je méně chráněn břišním svalstvem a tukem. Díky vyššímu uložení je snáze zranitelný vertex močového měchýře při tupých traumatech, naopak méně často než u dospělých je měchýř poraněn při fraktuře pánve (6, 7, 8). Nejzranitelnější částí močového měchýře je jeho strop, který je nejtenčí a může dojít k ruptuře v tomto místě zejména při tupých traumatech při plném močovém měchýři, typickým příkladem takového typu poranění je prudké stíštění močového měchýře fixačním bezpečnostním pásem v automobilu (seat belt injury). Poranění močového měchýře pak můžeme rozdělit na poranění extraperitoneální, intraperitoneální a kombinovaná. Podíl jednotlivých typů poranění je odlišný v různých souborech, Urry a kol. uvádějí na souboru 58 pacientů jako nejčastější intraperitoneální rupturu (60 %) (9), zatímco Phillips a kol. uvádějí jako nejčastější extraperitoneální rupturu (63 %) (10). V našem souboru jsme zaznamenali častější výskyt extraperitoneální ruptury (29 nemocných, 56 %). Asi 30 % pacientů s frakturou pánve

má poranění močového měchýře (1, 7). Poranění vzniká v anterolaterální oblasti při krčku močového měchýře stříhovým mechanismem nebo méně často přímo kostními úlomky (11, 7, 12, 13). Hlaváčová a kol. uvádějí extraperitoneální rupturu dokonce v 85,7 % u poranění močového měchýře ve spojitosti s frakturou pánve (7). V naší sestavě bylo celkem 32 (62 %) poranění z dopravních nehod, pádů a sportovních úrazů. V této skupině, kde je vzhledem k mechanismu úrazu možné poranění skeletu pánve, bylo zaznamenáno 25 případů (78 %) fraktur pánve (Obr. 2, 3) a u 7 (22 %) nemocných došlo k poranění měchýře bez přítomnosti zlomeniny pánve. Poranění močového měchýře může být spojeno s poraněním uretry v 5–20 % případů (14). V našem souboru jsme zaznamenali jeden případ, jednalo se o motocyklovou nehodu.

Močový měchýř je iatrogenně poraněn nejčastěji ze všech urologických orgánů (15). Nejčastěji je měchýř poraněn při gynekologických výkonech, dále při urologických endoskopických výkonech a chirurgických operacích (15, 16, 17). V našem souboru se jednalo o iatrogenní poranění u 20 pacientů (38 %), nejčastěji se rovněž jednalo o gynekologický zákrok (7 případů, 35 %). Rizikovými faktory pro poranění měchýře jsou předchozí chirurgické zákroky, zánět a malignita, u endoskopických výkonů i předchozí transuretrální resekce tumorů, radioterapie, intravezikální chemoterapie, mnohočetné a rozsáhlé tumory močového měchýře a vyšší věk pacienta (17, 18). Limitací našeho souboru je fakt, že nebyla cíleně sledována drobná poranění močového měchýře při urologických endoskopických výkonech, která nevyžadovala speciální diagnostické techniky či operační způsob ošetření, nicméně u zaznamenaných komplikací při endoskopických výkonech bylo rizikovým faktorem ošetření tamponády močového měchýře u stavů po radioterapii pánve.

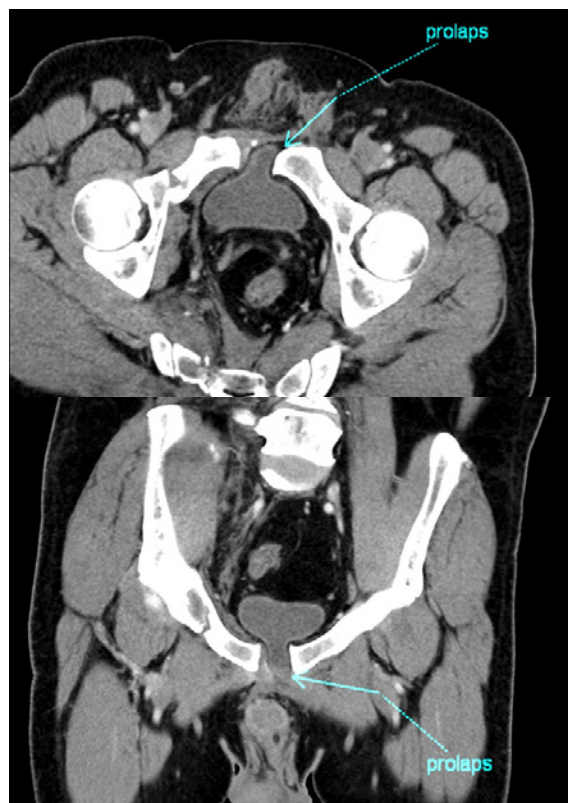## KLINICKÝ OBRAZ A DIAGNOSTIKA

Poranění močového měchýře je charakterizováno dvěma základními symptomy – makroskopickou



**Obr. 2.** CT cystografie, extraperitoneální ruptura močového měchýře, frakura ramének kosti stydké, značeno modrou šipkou

**Fig. 2.** CT cytography, extraperitoneal rupture of urinary bladder, fracture of pubic rami, marked with a blue arrow



**Obr. 3.** Prolaps močového měchýře do rozestupu symfýzy, značeno modrou šipkou

**Fig. 3.** Urinary bladder prolapse into a ruptured pubic symphysis, marked with a blue arrow

hematurii a bolestivým napětím podbřišku, dalšími symptomy mohou být hematoma a otok v oblasti podbřišku, perinea a šourku a poruchy močení

(1, 2, 19). Absolutní indikací k provedení zobrazovacího vyšetření močového měchýře je makroskopická hematurie a fraktura pánve. Peroperačními projevy poranění močového měchýře může být viditelný urinózní únik, lacerace stěny měchýře, viditelný močový katétr, přítomnost krve nebo plynu ve sběrném močovém sáčku při laparoskopickém nebo robotickém výkonu (4, 15, 20, 21). Při endoskopii může být viditelný perivezikální tuk nebo střevní klička a měchýř se nemusí rozpínat irigační tekutinou (17, 22). Peroperačně neidentifikované poranění měchýře se může projevit urinózní sekrecí ranou, poklesem diurézy, vzestupem sérového kreatininu, hematurií, bolestivým vzednutím břicha, ileem nebo peritonitidou (4, 15, 20). Při nejasné přetrvávající sekreci drénem je možné využít laboratorní diagnostiku se stanovením urey a kreatininu v sekretu. V našem souboru bylo z 20 iatrogeních poranění močového měchýře 11 (55 %) zjištěno peroperačně, v ostatních případech bylo poranění verifikováno pomocí CT nebo rtg cystografie.

Zobrazovací metody mají v diagnostice poranění močového měchýře nezastupitelné místo. Neinvazivním a široce dostupným vyšetřením je vyšetření ultrazvukové, výtěžnost tohoto vyšetření je však v případě traumatu limitována možným hematodem v podbříšku a pánvi (1, 6, 23). Základním vyšetřením u poranění močového měchýře je cystografie, uplatní se i v diagnostice peroperačně nerozpoznaných iatrogeních poranění měchýře. Klasická rtg cystografie je v míře senzitivity a specificity srovnatelná s CT cystografií. Výhodou CT cystografie je však možnost zhodnocení nejen fraktur pánve, ale i možného poranění dalších orgánů, což je nezbytné především u polytraumat (19, 24, 25, 26, 27). Pro správné zhodnocení možného poranění močového měchýře je doporučeno arteficiální plnění močového měchýře přes močový katétr kontrastní látkou v objemu 250–350 ml, pouhé uzavření odvodu močového katétru při vylučovací fázi CT vyšetření je nedostatečné (25, 26, 27). Při intraperitoneální ruptuře kontrastní látka uniká do dutiny břišní a konturuje střevní kličky a nitrobřišní orgány, při extraperitoneální ruptuře se kontrastní látka cérovitě rozlévá do pre- a paravezikálního prostoru. V našem souboru jsme k diagnostice

poranění měchýře využili majoritně CT vyšetření (40 pacientů, 77 %), pouze v jednom případě byla provedena klasická rtg cystografie. Možným diagnostickým vyšetřením je i cystoskopie, která umožní určit rozsah a lokalizaci poranění, případně vztah k uretrálním ústím. Cystoskopie je doporučována k detekci možné perforace u slingových gynekologických operací, ale rutinní provádění cystoskopie při gynekologických výkonech doporučeno není (28).

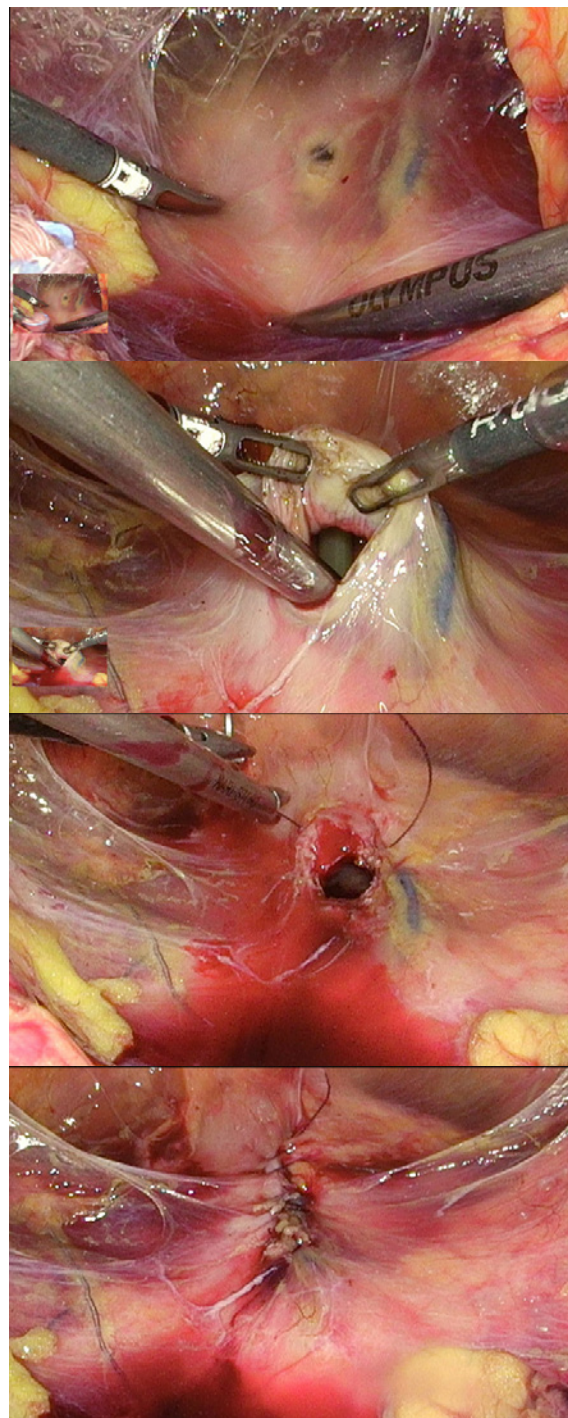
## TERAPIE

Vzhledem k vysoké variabilitě možného poranění močového měchýře jsou i terapeutické možnosti značně rozdílné. Tupá traumata a kontuze močového měchýře bez prokázané perforace jsou řešena zajištěním derivace moči pomocí močového katétru, je doporučena i antibiotická profylaxe (29, 30). Stejným způsobem je možno přistoupit k léčbě nekomplikovaných extraperitoneálních ruptur či iatrogeních extraperitoneálních poranění při endoskopických výkonech (19, 29, 30, 31). Konzervativním způsobem jsme v našem souboru postupovali v 9 (17 %) případech, jednalo se o kontuze močového měchýře, bez prokázané perforace při cystografii. Indikací k chirurgické intervenci u extraperitoneálních ruptur je poranění hrdla a trigona močového měchýře, přítomnost kostních fragmentů nebo současné poranění rekta či pochvy (4, 7, 10, 11, 13, 31, 32). 29 (56 %) nemocných s extraperitoneálním poraněním močového měchýře podstoupilo chirurgickou revizi z důvodu přítomnosti kostních fragmentů, poranění v oblasti hrdla a trigona nebo současného poranění rekta. Ve dvou případech byl zákrok proveden laparoskopicky. V případě poranění v oblasti hrdla měchýře nebo současného poranění močovodů je nutné řešit tyto stavy zavedením stentů do močovodů nebo reimplantací, v našem souboru podstoupilo chirurgickou revizi 43 (83 %) pacientů, u 7 (16 %) pacientů bylo nutno zavedení stentů do močovodu, ve 3 (7 %) případech byly močovody reimplantovány. V našem souboru jsme zaznamenali 14 (27 %) případů intraperitoneální ruptury, všichni nemocní

byli indikováni k operační revizi, jedenkrát bylo poranění močového měchýře ošetřeno robotickým přístupem. Intraperitoneální ruptury měchýře by měly být chirurgicky ošetřeny, hrozí zde především nebezpečí urinózní peritonitidy, která může vést ke smrti nemocného. V současné době je možno pro ošetření jak extra, tak intraperitoneální ruptury močového měchýře použít miniinvasivní laparoskopický a robotický přístup (19, 21, 33–36). V našem souboru byly tyto techniky použity ve čtyřech případech (8 %, tři laparoskopické, jeden robotický přístup) (Obr. 4). Miniinvasivní přístup byl zvolen u nemocných celkově stabilních, po endoskopickém urologickém výkonu, u peroperačně zjištěného poranění při laparoskopickém gynekologickém výkonu, u nemocné po pádu s izolovaným poraněním močového měchýře. Diskutabilní je i nutnost uzávěru defektu v močovém měchýři jednovrstevnou nebo dvouvrstevnou suturou (39, 40), nicméně práce Urryho a Matlocka uzavírají, že není rozdíl ve vodotěsnosti při použití jednovrstvé nebo dvouvrstvé sutury (9, 39). V případě sutury močového měchýře je doporučováno ponechání močového katétru po dobu 7–10 dnů, u komplikovanějších poranění je doporučeno před extrakcí katétru provedení kontrolní cystografie. Při současném řešení poranění měchýře spolu s poraněním pánve s různými typy osteosyntézy preferujeme, pokud to typ poranění měchýře umožňuje, derivaci moči močovými katétry před epicystostomií, jako prevenci infekčních komplikací v okolí epicystostomie.

Prevencí poranění močového měchýře při chirurgických a gynekologických výkonech je zavedení močového katétru k vyprázdnění měchýře a balonek katétru pak umožní i palpační kontrolu polohy měchýře.

V našem souboru jsme našli celkem komplikace u 9 (17 %) nemocných, dle Clavien-Dindo klasifikace stupeň 2 ve dvou případech, 3b ve dvou případech a stupeň 5 v pěti případech. K úmrtí došlo 7 dnů až 4 měsíce od operačního zákroku pro rozvoj septického stavu s multiorgánovým selháním, jednalo se již v předchorobí o polymorbidní nemocné, tři z nich měli v anamnéze předchozí radioterapii v oblasti pánve. Jedenkrát bylo nutné



**Obr. 4.** Laparoskopické ošetření poranění močového měchýře po endoskopickém výkonu

**Fig. 4.** Laparoscopic treatment of bladder injury after endoscopic surgery

založení oboustranné punkční nefrostomie u nemocného, kde došlo k rozpadu sutury měchýře při pokročilém tumoru rekta, jedenkrát byla pro urinózní únik ranou 24. den od výkonu přešita píštěl.

## ZÁVĚR

Poranění močového měchýře jsou velmi variabilní dle charakteru traumatického děje. Poranění ze zevních příčin při dopravních nehodách, pádech a sportovních aktivitách jsou nejčastější, jak potvrzují i naše data – dopravní nehoda v 17 případech (33 %), pády a sportovní úrazy v 15 případech (29 %). I my jsme prokázali, že z iatrogenních příčin jsou na prvním místě poranění měchýře gynecologické výkony, následované endoskopickými urologickými zákroky a chirurgickými výkony. V našem souboru převažovala extraperitoneální ruptura močového měchýře (67 %), což odpovídá i literárním údajům. Ze zobrazovacích metod se v současné době do popředí dostává CT cystografie, provedená s řádným arteficiálním plněním močového měchýře kontrastní látkou, pomocí CT vyšetření bylo diagnostikováno 77 % poranění. CT vyšetření, na rozdíl od klasické rtg cystografie, umožňuje nejenom zhodnocení ruptury močového měchýře, ale posouzení tíže fraktury pánve

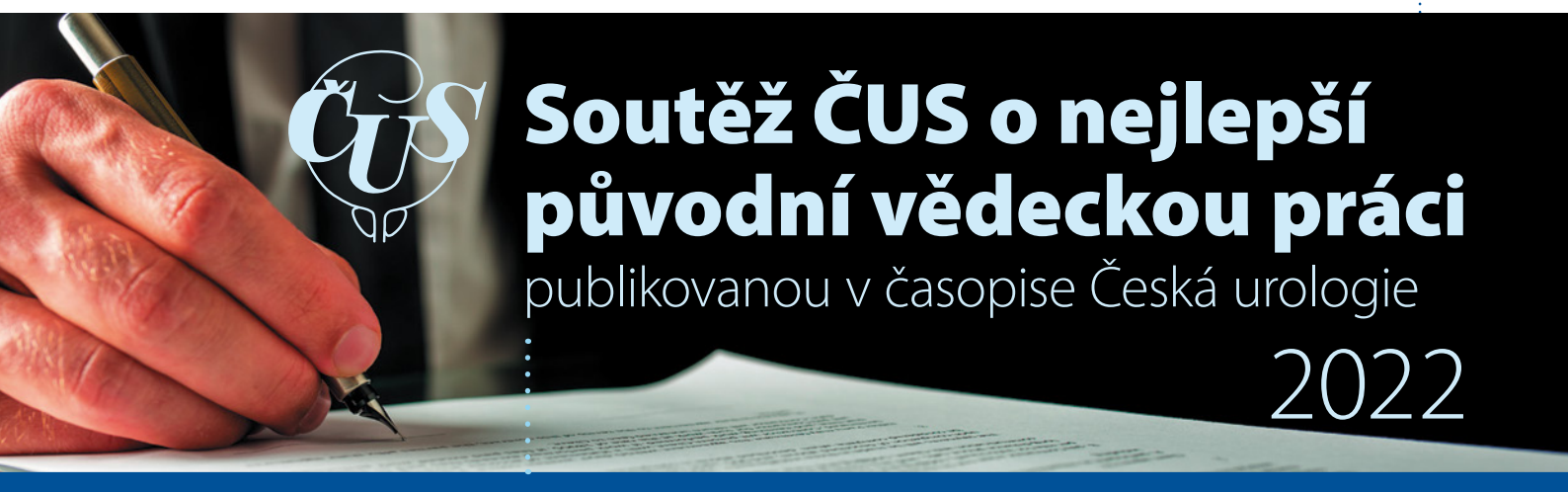a poranění pánevních a nitrobršních orgánů, což je nespornou výhodou zejména v případech sdruženého traumatu a polytraumatu při volbě optimálního terapeutického postupu. Je třeba v indikovaných případech a dle možností daného pracoviště zvážit i možnost miniinvazivního laparoskopického a robotického přístupu v léčbě poranění močového měchýře, v našem souboru bylo takto postupováno v 8 %. Prevencí poranění při nitrobršních výkonech je vyprázdnění močového měchýře zavedením katétru, jehož balonek umožní operatérovi i palpační kontrolu polohy měchýře. Při nekomplikovaném poranění odstraňujeme močový katétr 7–10 dnů od výkonu, u komplikovanějších poranění provádíme kontrolní cystografii, nicméně délka derivace moči v našem souboru byla výrazně ovlivněna celkovým stavem nemocných. V práci jsme rovněž upozornili na skupinu nemocných s možnými závažnými komplikacemi po poranění měchýře s možnými letálními následky, především se jednalo o stavy po radioterapii v oblasti pánve.

## LITERATURA

1. **Kopecký J.** Poranění močové trubice a močového měchýře. *Urol Pract.* 2004; 5(5): 201–4.
2. **Pereira BMT, de Campos CCC, Calderan TRA, Reis LO, Fraga GP.** Bladder injuries after external trauma: 20 years experience report in a population-based cross-sectional view. *World J Urol.* 2013; 31(4): 913–7.
3. **Pírek J, Šámal V, Mečl J.** Spontanní ruptura močového měchýře: dva případy z našeho pracoviště. *Ces Urol.* 2017; 21(1): 80–4.
4. **Mahat Y, Leong JY, Chung PH.** A contemporary review of adult bladder trauma. *J Inj Violence Res.* 2019; 11(2): 101–6.
5. **Hora M, Reischig T, Hes O, Ferda J, Klečka J.** Urological complications of congenital nephrogenic diabetes insipidus – long-term follow-up of one patient. *Int Urol Nephrol.* 2006; 38(3-4): 531-2. doi: 10.1007/s11255-006-0093-3. Epub 2006 Nov 16. PMID: 17111080
6. **Dolejšová O, Bendová B, Kouba J, Heindereich F, Hora M.** Poranění urogenitálního systému u dětí a adolescentů. *Ces Urol.* 2021; 25(4): 244–53.
7. **Hlaváčová J, Hora M, Pavelka T, et al.** Urologické komplikace fraktur pánve. *Ces Urol.* 2011; 15(1): 35–44.
8. **Sivit C J, et al.** CT diagnosis and localization of rupture of the bladder in children with blunt abdominal trauma: significance of contrast material extravasation in the pelvis. *AJR Am J Roentgeno.* 1995. 164: 1243.
9. **Urry RJ, Clarke DL, Bruce JL, Laing GL.** The incidence, spectrum and outcomes of traumatic bladder injuries within the Pietermaritzburg Metropolitan Trauma Service. *Injury.* 2016; 47(5): 1057–63.
10. **Phillips B, Holzmer S, Turco L, et al.** Trauma to the bladder and ureter: a review of diagnosis, management, and prognosis. *Eur J Trauma Emerg Surg Off Publ Eur Trauma Soc.* 2017; 43(6): 763–73.
11. **Brandes S, Borrelli J.** Pelvic fracture and associated urologic injuries. *World J Surg.* 2001; 25(12): 1578–87.

12. **Hora M, Zeman J, Kastner J, et al.** Urologic complications in pelvic injuries. *Rozhl V Chir.* 2003; 82(3): 129–37.
13. **Pavelka T, Houček P, Hora M, Hlaváčková J, Linhart M.** Urogenital trauma associated with pelvic ring fractures. *Acta Chir Orthop Traumatol Cech.* 2010; 77(1): 18–23.
14. **Matlock KA, et al.** Blunt traumatic bladder rupture: a 10-year perspective. *Am Surg.* 2013; 79: 589.
15. **Cordon BH, et al.** Iatrogenic nonendoscopic bladder injuries over 24 years: 127 cases at a single institution. *Urology.* 2014. 84: 222.
16. **Ford AA, et al.** Mid-urethral sling operations for stress urinary incontinence in women. *Cochrane Database Syst Rev.* 2017. 7: CD006375.
17. **Collado A, et al.** Early complications of endoscopic treatment for superficial bladder tumors. *J Urol.* 2000. 164: 1529.
18. **Golan S, et al.** Transurethral resection of bladder tumour complicated by perforation requiring open surgical repair – clinical characteristics and oncological outcomes. *BJU Int.* 2011; 107: 1065.
19. **Wirth GJ, et al.** Advances in the management of blunt traumatic bladder rupture: experience with 36 cases. *BJU Int.* 2010. 106: 1344.
20. **Tarney CM.** Bladder Injury During Cesarean Delivery. *Curr Womens Health Rev.* 2013; 9: 70.
21. **Havránek O, Krhut J, Kopecký J, et al.** Využití laparoskopie v diagnosticko-terapeutickém algoritmu u pacientů se spontánní rupturou močového měchýře: tři případy z našeho pracoviště. *Ces Urol.* 2008; 12(1): 49–54.
22. **Balbay MD, et al.** The actual incidence of bladder perforation following transurethral bladder surgery. *J Urol.* 2005; 174: 2260.
23. **Kočovská P, Toufarová P, Klečka J, Chudáček Z, Hora M.** Cizí tělesa zavedená do urogenitálního traktu za účelem sexuální stimulace. *Ces Urol.* 2013; 17(1): 28–35.
24. **Quagliano PV, Delair SM, Malhotra AK.** Diagnosis of blunt bladder injury: A prospective comparative study of computed tomography cystography and conventional retrograde cystography. *J Trauma.* 2006; 61(2): 410–421; discussion 421–422.
25. **Ramchandani P, Buckler PM.** Imaging of genitourinary trauma. *AJR Am J Roentgenol.* 2009; 192(6): 1514–23.
26. **Patel BN, Gayer G.** Imaging of iatrogenic complications of the urinary tract: kidneys, ureters, and bladder. *Radiol Clin North Am.* 2014; 52(5): 1101–16.
27. **Wongwaisayawan S, Krishna S, Sheikh A, Kaewlai R, Schieda N.** Imaging spectrum of traumatic urinary bladder and urethral injuries. *Abdom Radiol NY.* 2021; 46(2): 681–91.
28. **Teeluckdhar B, Gilmour D, Flowerdew G.** Urinary Tract Injury at Benign Gynecologic Surgery and the Role of Cystoscopy: A Systematic Review and Meta-analysis. *Obstet Gynecol.* 2015; 126(6): 1161–9.
29. **Johnsen NV, Young JB, Reynolds WS, et al.** Evaluating the Role of Operative Repair of Extraperitoneal Bladder Rupture Following Blunt Pelvic Trauma. *J Urol.* 2016; 195(3): 661–5.
30. **El Hayek OR, Coelho RF, Dall’oglio MF, et al.** Evaluation of the incidence of bladder perforation after transurethral bladder tumor resection in a residency setting. *J Endourol.* 2009; 23(7): 1183–6.
31. **Anderson RE, Keihani S, Moses RA, et al.** Current Management of Extraperitoneal Bladder Injuries: Results from the Multi-Institutional Genito-Urinary Trauma Study (MiGUTS). *J Urol.* 2020; 204(3): 538–44.
32. **Figler BD, et al.** Multi-disciplinary update on pelvic fracture associated bladder and urethral injuries. *Injury* 2012; 43: 1242.
33. **Hora M.** Diagnostika a laparoskopická sutura extraperitoneální ruptury močového měchýře. *Ces Urol.* 2019; 23(1): 70–3.
34. **Bhanot A, Bhanot A.** Laparoscopic repair in intraperitoneal rupture of urinary bladder in blunt trauma abdomen. *Surg Laparosc Endosc Percutan Tech.* 2007; 17(1): 58–9.

35. Heo Y, Kim DH. Laparoscopic repair of combined extra- and intraperitoneal bladder ruptures in a patient with blunt trauma: Use of the bladder suspension method. *Trauma Case Rep.* 2021; 35: 100520.
36. Kumar S, Modi P, Mishra A, et al. Robot-assisted laparoscopic repair of injuries to bladder and ureter following gynecological surgery and obstetric injury: A single-center experience. *Urol Ann.* 2021; 13(4): 405-411.
37. Kim FJ, Chammas MF Jr, Gewehr EV, Campagna A, Moore EE. Laparoscopic management of intraperitoneal bladder rupture secondary to blunt abdominal trauma using intracorporeal single layer suturing technique. *J Trauma.* 2008; 65(1): 234-6.
38. Kapoor R. Two-layer laparoscopic repair of intraperitoneal bladder rupture in blunt abdominal trauma: a case report with literature review. *Surg Laparosc Endosc Percutan Tech.* 2012; 22(4): e204-5.
39. Matlock KA, Tyroch AH, Kronfol ZN, McLean SF, Pirela-Cruz MA. Blunt traumatic bladder rupture: a 10-year perspective. *Am Surg.* 2013; 79(6): 589-93.



# Soutěž ČUS o nejlepší původní vědeckou práci publikovanou v časopise Česká urologie

## 2022

## Soutěž ČUS



Všechny původní vědecké práce publikované v časopise Česká urologie v roce 2022 budou do soutěže zařazeny automaticky.

Podmínkou zařazení je, že první autor bude urolog.

Vítězné práce budou vyhlášeny na Výroční konferenci ČUS 2023.

Následně budou výsledky zveřejněny v časopisu Česká urologie a na webových stránkách ČUS.

# Detekce mikrobiomu horních močových cest u pacientů s urolitiázou: studie proveditelnosti

Profiling upper urinary tract microbiota: a feasibility study in patients with urinary stone disease

Jan Hrbáček<sup>1</sup>, Vítězslav Hanáček<sup>1</sup>, Vojtěch Tláškal<sup>2,3</sup>, Martina Saláková<sup>4</sup>, Pavel Čermák<sup>5</sup>, Ruth Tachezy<sup>4</sup>, Roman Zachoval<sup>1</sup>

<sup>1</sup>Urologická klinika 3. lékařské fakulty Univerzity Karlovy a Fakultní Thomayerovy nemocnice, Praha

<sup>2</sup>Ústav půdní biologie a biogeochemie, Biologické centrum AV ČR, České Budějovice

<sup>3</sup>Mikrobiologický ústav AV ČR, Praha

<sup>4</sup>Katedra genetiky a mikrobiologie, Přírodovědecká fakulta Univerzity Karlovy, Praha

<sup>5</sup>Oddělení klinické mikrobiologie Fakultní Thomayerovy nemocnice, Praha

Došlo: 31. 10. 2022

Přijato: 25. 11. 2022

## Korespondující autor:

MUDr. Jan Hrbáček, Ph.D.

Urologická klinika 3. LF UK

a Fakultní Thomayerovy nemocnice

Vídeňská 800

140 59 Praha

e-mail: jan.hrbacek@ftn.cz

**Prohlášení o podpoře:** Podpořeno MZ ČR – RVO („Thomayerova nemocnice – TN, 00064190“) Supported by Ministry of Health, Czech Republic – conceptual development of research organization („Thomayer hospital – TN, 00064190“).

**Hlavní stanovisko práce:** Nejen dolní, ale i horní močové cesty jsou osídleny společenstvím mikroorganismů.

**Major statement:** Upper urinary tract seems to harbour microbial communities, similar to the lower urinary tract

## SOUHRN

Hrbáček J, Hanáček V, Tláškal V, Saláková M, Čermák P, Tachezy R, Zachoval R. Detekce mikrobiomu horních močových cest u pacientů s urolitiázou: studie proveditelnosti.

**Cíl:** Zjistit, zda existuje mikrobiální osídlení horních močových cest (HMC) a pokud ano, tak liší-li se od mikrobiomu dolních močových cest (DMC).

**Materiál a metoda:** Soubor tvoří pacienti podstupující endoskopický operační zákrok v anestezii pro litiázu HMC. Moč z močového měchýře byla odebrána aseptickou katetrizací, z HMC cystoskopicky zavedeným ureterálním katétre. Po izolaci DNA byla bakteriální 16S rDNA sekvenována na platformě Illumina MiSeq a získaná data zpracována příslušnými bioinformatickými nástroji. Část izolované DNA byla využita k detekci virových nukleových kyselin pomocí kvantitativní polymerázové

řetězové reakce (qPCR). Párové vzorky vždy z HMC a DMC byly porovnány z hlediska struktury bakteriálního společenstva a přítomnosti vybraných DNA virů.

**Výsledek:** Zařazeno bylo devět pacientů (8 mužů a 1 žena) průměrného věku 49,7 let, z nichž u osmi byla provedena sekvenace bakteriálních nukleových kyselin a u sedmi qPCR na přítomnost sedmi běžných DNA virů. Bohatost a diverzita mikrobiomu (alfa diverzita) HMC a DMC nebyla statisticky významně odlišná. Struktura mikrobiálních komunit z HMC a DMC (beta diverzita) vykázala větší podobnost v rámci jednoho pacienta, než byla podobnost všech vzorků HMC, resp. všech vzorků DMC. Virová DNA byla detekována jak v HMC, tak v DMC.

**Závěr:** Výsledky naší pilotní studie poukazují na přítomnost bakteriálního a virového osídlení horních močových cest u pacientů s urolitiázou.

## KLÍČOVÁ SLOVA

Lidský mikrobiom, horní močový trakt, virom, ledvina, močový měchýř.

## ABSTRACT

Hrbáček J, Hanáček V, Tláskal V, Saláková M, Čermák P, Tachezy R, Zchoval R. Profiling upper urinary tract microbiota: a feasibility study in patients with urinary stone disease.

**Aim:** To investigate the putative existence of upper urinary tract microbiota and if present, to compare the microbial communities from the kidney with those in the urinary bladder.

**Patients and Methods:** Patients were undergoing endoscopic procedures under anesthesia for upper urinary tract stones. Bladder urine was obtained by aseptic catheterisation, renal urine samples were collected via ureteric catheter inserted into the renal pelvis under cystoscopic and radiographic guidance. Pairwise comparison of urine samples from the same individual were made with regard to their bacteriome and virome.

**Results:** A total of nine patients (8 males, 1 female) provided both samples for analysis. Next-generation sequencing of the V4 hypervariable region of the 16S rDNA using primers 515F and

806R was performed on eight of them and quantitative polymerase chain reaction for the presence of viral nucleic acids of seven common DNA viruses was performed on seven of them. There were no significant differences in alpha diversity measures (number of OTUs, iChao1, ACE, Shannon and Simpson indices) of samples from the kidney and bladder from the same individual. Likewise, microbial communities from the upper and lower urinary tract within the same individual were more similar to each other than samples within the respective group (e.g. all kidney samples). Viral nucleic acids were detected in the upper as well as lower urinary tract.

**Conclusion:** Upper urinary tracts seem to be inhabited by microbial communities whose composition resembles that of the lower urinary tract.

## KEY WORDS

Human microbiome, upper urinary tract, virome, kidney, urinary bladder.

.....

## ÚVOD

Výzkum lidského mikrobiomu – mikrobiálních populací žijících v různých anatomických lokalitách našeho těla, tzv. nikách – dosáhl v posledních dvou dekádách významného pokroku. Na rozdíl od mikrobiomu např. gastrointestinálního traktu, jehož znalost již významně pokročila, jsou ostatní niky probídané daleko méně. Že moč zdravých asymptomatických žen není sterilní, nýbrž obsahuje kultivovatelné mikroorganismy a k tomu DNA desítek či stovek dalších, jejichž kultivace je problematická až nemožná, víme od roku 2011 (1), respektive 2016 (2). Následující práce prokázaly odlišnosti ve složení mikrobiomu u různých klinických situací, např. u žen s urgentní inkontinencí ve srovnání se zdravými kontrolami (3) nebo u žen s intersticiální cystitidou ve srovnání se zdravou populací (4). Mužský močový mikrobiom začal být zkoumán s určitým zpožděním. Dosud byly popsány mj. odlišnosti ve složení mikrobiálních komunit u mužů

s různou závažností symptomů dolních močových cest (DMC) při benigní hyperplazii prostaty (5) nebo u pacientů s karcinomem močového měchýře a zdravými kontrolami (6).

Zatímco bakteriom močového traktu postupně odkrýváme, virom močových cest je zatímka neznámý. Většina informací o močovém viromu je známa díky studiím na pacientech po transplantaci ledviny, u kterých BK polyomavirus (BKV) způsobuje nefropatii štěpu asociovanou s polyomavírovou infekcí (7). Většina virů obsažených v moči jsou bakteriofágy – viry infikující bakterie (8), avšak podařilo se detekovat i viry napadající eukaryotní buňky. Z klinického hlediska byla přítomnost polyomavirů spojena s rejekcí štěpu po transplantaci ledviny (9), v ojedinělých studiích také s intersticiální cystitidou (8) nebo hyperaktivním močovým měchýřem (10).

Cílem prezentované pilotní studie bylo zjistit, zda jsou mikrobiální společenství – bakteriom a virom – detekovatelná nejen v dolních, ale i v horních močových cestách (HMC) a pokud ano, tak zda se mikrobiomy horních a dolních močových cest liší.

## SOUBOR PACIENTŮ A METODA

Prezentovaný soubor tvoří část pacientů zařazených do naší studie močového mikrobiomu, jejíž výsledky byly publikovány dříve (11–13). Pacienti podstupovali endoskopický operační zákrok na močových cestách, jehož standardní součástí byla katetrizace HMC. Studie byla schválena nemocniční etickou komisí a všichni pacienti podepsali před odběrem moči informovaný souhlas.

Předoperační kultivace moči byla (s jednou výjimkou pacienta č. 6) negativní. Antibiotická profylaxe byla (opět s jednou výjimkou pacienta č. 2) podávána až po odběru obou vzorků moči. Žádný ze subjektů studie neměl v močových cestách zavedeno cizí těleso, např. stent nebo močovou cévku.

Vzorek moči z močového měchýře, resp. dolních močových cest (DMC) byl odebrán po zarouškování, dezinfekci genitálu a zavedení cystoskopu s použitím lubrikačního gelu bez mikrobicidní

příměsí. Poté byl měchýř naplněn fyziologickým roztokem a do předpokládané oblasti renální pánevičky zavedena 7 F ureterální cévka; později jsme používali 70 cm mono-J stenty. Moč byla odebrána samospádem odkapáním do připravené sterilní zkumavky v množství 5–50 ml. Z provozních důvodů netrval žádný odběr déle než 10 minut. Oba vzorky byly uloženy při 4 °C a týž den zmrazeny a poté uchovány při -20 °C až do extrakce DNA.

K izolaci DNA byl použit Eligene Urine Isolation Kit (Elisabeth Pharmacon, Brno, ČR) dle instrukcí výrobce. Hypervariabilní region V4 genu pro bakteriální 16S rRNA byl amplifikován polymerázovou řetězovou reakcí s primery 515 F a 806R v krocích popsaných dříve (11). Po vytvoření sekvenčních knihoven pomocí nástroje TruSeq DNA PCR-Free LP Kit byla DNA sekvenována na platformě Illumina MiSeq 2x250 bazí (Illumina Inc., San Diego, USA).

Sekvenční data byla analyzována postupem popsaným dříve (12). Po vypuštění dat s nízkou kvalitou byly sekvence seskupeny do operačních taxonomických jednotek (OTU) na úrovni 97% podobnosti, což odpovídá bakteriálnímu druhu. Analýza alfa a beta diverzity byla provedena v prostředí R 4.2.0 (14) pomocí balíčku vegan 2.6-2 (15). Byl spočítán počet OTU reprezentujících 95 % celkové bakteriální komunity v každém vzorku, iChao1 (16), ACE (abundance-based coverage estimator) (17), Shannonův a Simpsonův index. Průměrná hodnota rozdílnosti pro jednotlivé skupiny byla spočítána na základě Bray-Curtis distanční matice. Statistické rozdíly byly považovány za signifikantní na úrovni  $p < 0,05$ .

Integrita izolované DNA a přítomnost inhibitorů byla ověřena amplifikací kontrolního genu pro lidský beta globin (18). Poté byla provedena detekce BKV, JC polyomaviru (JCV), torque-teno viru (TTV), viru Epstein-Barr (EBV), lidského cytomegaloviru (HCMV) a adenovirů pomocí kvantitativní PCR (qPCR), HPV byly identifikovány pomocí PCR s následnou reverzní hybridizací na membráně. Pro jednotlivé qPCR byly použity již publikované primery a hydrolyzační próby značené fluorescenční barvou FAM na 5' konci a zhasičem BHQ-1 na 3' konci. Seznam všech primerů a prób je k dispozici u korespondujícího autora na vyžádání. Reakce

o celkovém objemu 10 ml se skládala z 1× PCR pufru, 5mM MgCl<sub>2</sub>, 200M dNTPs, 0,5 μM koncentrace každého přímého a zpětného primeru a 0,25 μM sondy, 0,25 U HotStart Taq Polymerase (Qiagen, Německo) a DNA templátu. Amplifikační reakce probíhala v cycleru Biorad CFX96 Real-Time PCR (Biorad Laboratories, Kalifornie, USA) za následujících podmínek: aktivace polymerázy 15 min. při 95 °C, následovaná 45 cykly po 15 s při 94 °C a 1 min. při 60 °C. qPCR byly validovány pomocí klinických vzorků a plazmidů s virovými cílovými sekvencemi. DNA lidského papillomaviru (HPV) byla detekována kombinací dvou PCR s primery specifickými pro oblast L1. Určení typu HPV bylo provedeno pomocí hybridizace amplikonů PCR se sondami specifickými pro 37 typů HPV na membráně (18).

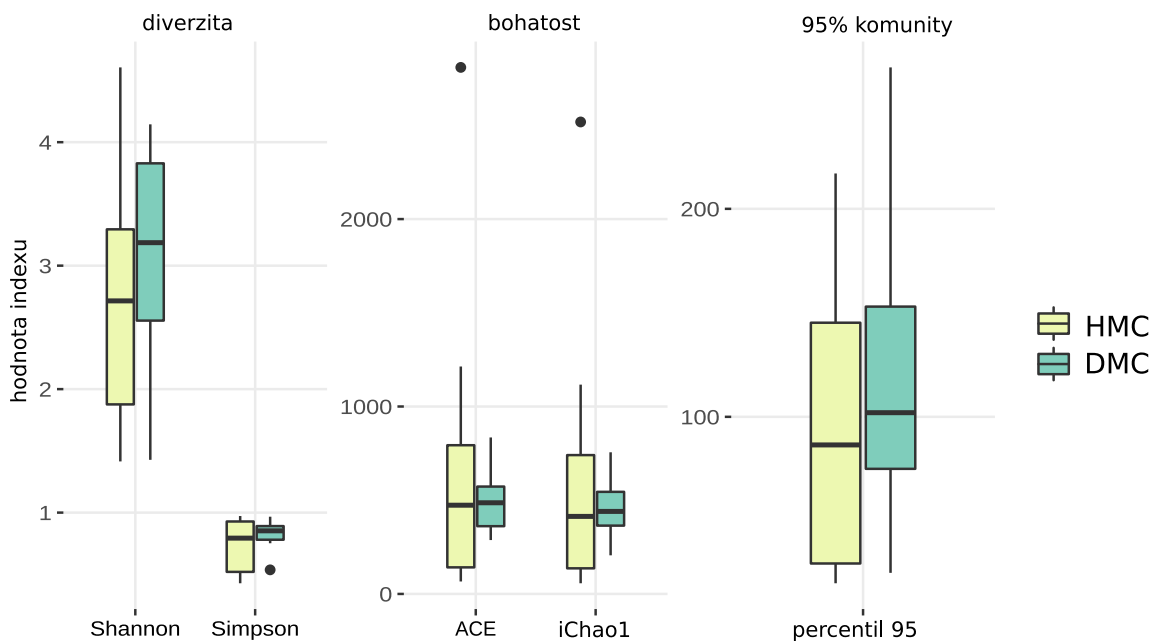
## VÝSLEDKY

Prezentovaný soubor čítá 9 pacientů (8 mužů a 1 ženu) průměrného věku 49,7 let (mezikvartilové rozpětí 39–57) operovaných na našem pracovišti mezi říjnem 2019 a říjnem 2020 pro litiázu HMC.

Nefrolitiázu mělo pět pacientů, ureterolitiázu osm a u dvou byl výskyt konkrementů bilaterální. Z hlediska komorbidit trpěli tři pacienti hypertenzí, jeden diabetem, zatímco chronickou renální insuficiencí stupně 3 a více neměl nikdo. Průměrný body mass index byl 28,6 (± 8,3), čtyři pacienti se označili za kuřáky. Medián doby mezi předoperační kultivací moči a odběrem vzorku byl jeden den.

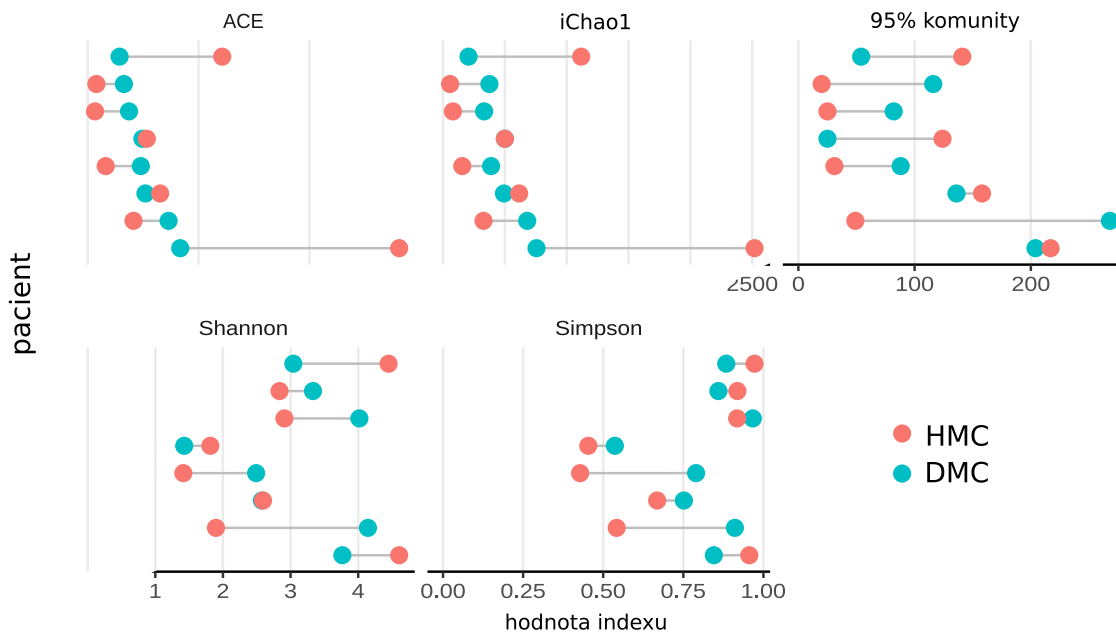
K dispozici jsme měli osm párových vzorků pro porovnání bakteriálního mikrobiomu dolních a horních močových cest. Počet individuálních taxonomických jednotek na úrovni druhů ve vzorcích z HMC a DMC a jejich relativní zastoupení (abundance) se statisticky významně nelišily v žádném z měřítek diversity (počet taxonů pokrývajících 95 % relativní abundance, indexy iChao1 a ACE, ani indexy Shannonův a Simpsonův) (Obr. 1). Obrázek 2 ilustruje všech 8 pacientů a jejich indexy alfa diversity individuálně.

Párové vzorky z HMC a DMC z jednoho pacienta si byly podobnější než vzorky z HMC a DMC v rámci své skupiny navzájem. Rozdílnost vzorků od různých pacientů byla signifikantní (p = 0,008). Obrázek 3 dokládá podobnost moči z HMC a DMC formou úseček spojujících vždy dva párové vzorky od každého paci-

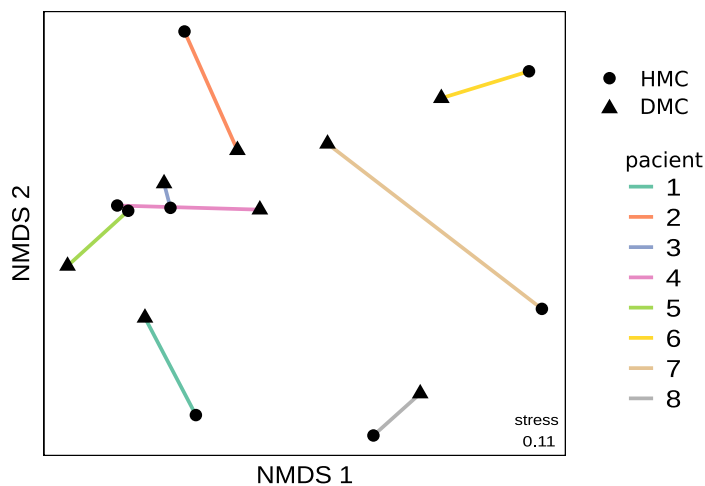


**Obr. 1.** Porovnání hodnot indexů alfa diversity pro vzorky moči z horních a dolních močových cest; v žádném z nich není rozdíl statisticky významný; bližší vysvětlení významu jednotlivých indexů v textu

**Fig. 1.** Alpha diversity indices of samples from the upper and lower urinary tract, respectively; no statistically significant differences were detected; see text for details



**Obr. 2.** Porovnání bohatosti (indexy ACE, iChao1 a počet taxonů reprezentujících 95 % komunity v každém vzorku) a diverzity (indexy Shannonův a Simpsonův) jednotlivých párů vzorků moči z horních a dolních močových cest  
**Fig. 2.** Individual pairwise comparisons of alpha diversity indices (number of operational taxonomic units, iChao1, abundance-based coverage estimator, Shannon and Simpson indices) from kidney and bladder samples



**Obr. 3.** Graf NMDS – nemetrického vícerozměrného škálování znázorňuje dvojice vzorků moči z horních a dolních močových cest pro pacienty 1–8. Vzdálenosti mezi párovými vzorky (úsečky spojující trojúhelníky a kroužky) jsou v součtu kratší než vzdálenosti mezi kroužky nebo trojúhelníky navzájem. To dokládá vyšší míru podobnosti mezi páry močí z měchýře a ledviny než v rámci skupiny močí z měchýře resp. ledviny. Koncentrace trojúhelníků v centru grafu a rozptýlenost kroužků na okrajích naznačuje vyšší míru vzájemné podobnosti taxonomického složení vzorků z močového měchýře než z ledviny.

**Fig. 3.** Non-metric multidimensional scaling (NMDS) plot – shows the (dis)similarity of samples from the bladder and the kidney, respectively, from the same individual (circle=kidney urine, triangle=bladder urine). The longer the connecting line between a circle and a triangle, the more the samples are dissimilar. The cumulative distance between circles and their corresponding triangles is shorter than the distance between all triangles or all circles which suggests the samples from the same individual are relatively similar.

**Tab. 1.** Detekce nukleových kyselin vybraných DNA virů ve vzorcích moči z horních a dolních močových cest. HMC horní močové cesty DMC dolní močové cesty, EBV virus Epstein a Barrové, HCMV lidský cytomegalovirus, BKV BK polyomavirus, JCV JC polyomavirus, TTV torque teno virus, HPV lidský papillomavirus, HAdVs adenovirus, NT netestováno.

**Tab. 1.** The detection of viral nucleic acids in the upper and lower urinary tract. EBV Epstein-Barr virus, HCMV human cytomegalovirus, BKV BK polyomavirus, JCV JC polyomavirus, TTV torque teno virus, HPV human papillomavirus, HAdVs human adenovirus, NT not tested.

Pacient		EBV	HCMV	BKV	JCV	TTV	HAdVs	HPV
1	HMC	—	—	—	—	+	—	—
	DMC	—	—	—	—	+	—	—
2	HMC	—	—	+	—	+	—	—
	DMC	—	—	—	—	—	—	—
3	HMC	—	—	—	—	—	—	—
	DMC	—	—	—	—	—	—	—
4	HMC	—	—	—	—	—	—	—
	DMC	—	—	—	—	—	—	—
5	HMC	NT	—	—	—	—	—	NT
	DMC	—	—	—	—	—	—	—
8	HMC	—	—	—	+	—	—	—
	DMC	—	—	—	+	—	—	—
9	HMC	—	—	—	+	—	—	—
	DMC	—	—	—	—	—	—	—

enta. Taxonomické složení vzorků z močového měchýře vykazovalo nižší rozdílnost (průměrná rozdílnost 0,775) než složení vzorků z ledvin (rozdílnost 0,849).

Detekci viromu zároveň dolních i horních močových cest jsme provedli u sedmi pacientů. U pěti z nich byl nález v HMC i DMC shodný, ve dvou případech byly v HMC nalezeny virové DNA, které se nepodařilo detekovat v DMC (Tab. 1).

## DISKUZE

V době, kdy jsme vytvářeli design projektu detekce a popisu močového mikrobiomu nebylo jasné, zda vůbec u mužů existuje mikrobiální osídlení DMC, natož pak HMC. Předkládané výsledky jsou důležitou analýzou z rozsáhlého objemu dat, která se nám podařilo shromáždit. Z těchto důležitých výsledků vyplývá, že mikrobiální společenství jsou detekovatelná nejen v močovém měchýři, ale také v HMC. Kromě toho lze usuzovat, že bakteriální komunity žijící v HMC a DMC jsou si u daného jedince poměrně podobné.

Naše výsledky lze zasadit do kontextu jediné práce testující stejnou hypotézu. Dornbier et al. zkoumali přítomnost mikroorganismů v kalciové urolitiáze, přičemž od šesti pacientů získali vzorky moči jak z HMC, tak z DMC. Ani v jejich případě nebyly rozdíly ve složení mikrobiálních komunit HMC a DMC statisticky významné (19). Mikrobiomem kalciových konkrementů se zabývali také Xie et al. (20). Jejich statistické zpracování však nezahrnuje párové porovnání vzorků, nýbrž pouze srovnání na úrovni skupin, což je pro daný typ analýzy neadekvátní.

Některé viry se vyskytují i v moči zdravých jedinců. Příkladem jsou polyomaviry BKV a JCV, se kterými se většina lidí setká v dětském věku, a které dokáží dlouhodobě přežívat v ledvinách a epitelální výstelce HMC (21). Dalším v populaci rozšířeným virem prokazatelným v séru 90 % dospělých jedinců, jenž ale není spojován s žádným onemocněním, a který se podařilo detekovat z moči, je TTV. TTV se v hostiteli dlouhodobě replikuje; jeho aktuální virová nálož odpovídá poměru mezi rychlostí replikace a schopností hostitelského organismu se virionů zbavovat

(22) a je vyšší u imunokompromitovaných osob (23) a pacientů s nádorovými onemocněními (24).

V naší studii byly u dvou pacientů vzorky z HMC pozitivní na BKV a TTV (pac. č. 2), resp. JCV (pac. č. 9), zatímco moč z měchýře DNA těchto virů neobsahovala. K přítomnosti virů v jednotlivých oblastech močového traktu neexistují v literatuře prakticky žádné informace. Rozdílné výsledky jsou patrně způsobeny metodickým omezením při izolaci DNA z moči a qPCR. Zajímavé by do budoucna bylo využití ještě citlivějších metod, jako je masivní paralelní sekvenování nebo digitální PCR (ddPCR). Metoda ddPCR předčí svou citlivostí qPCR: téměř 7× snižuje detekční limit pro DNA JCV v mozkomíšním moku (25).

Za hlavní limitaci v metodice naší pilotní studie považujeme odběr moči z HMC ureterálním katétrem zavedeným cystoskopicky přes močový měchýř. Zde nelze vyloučit kontaminaci vzorku z HMC moči z měchýře, kterou může vysoce citlivá polymerázová řetězová reakce a následné sekvenování interpretovat jako přítomnost bakteriálního

osídlení i přes stopové množství kontaminující DNA. Kvantifikace přítomné DNA totiž sekvenováním není možná. Určit množství DNA ve vzorku umožňuje použití qPCR – v našem případě použitá k detekci močového viromu. Zde však byly koncentrace DNA ve vzorcích z HMC a z DMC podobné. Druhou limitací je fakt, že všichni pacienti měli litiázu močových cest, a proto výsledky nemusejí platit pro jedince bez močových kamenů. Pro vyloučení pochybností o existenci mikrobiomu HMC by bylo vhodné v budoucnu porovnat moč z DMC se vzorky odebranými z HMC perkutánně. Jak ovšem ze zkušenosti víme, legitimní klinická indikace tohoto typu je řídkým jevem.

## ZÁVĚR

Výsledky naší pilotní studie poukazují na pravděpodobnou přítomnost mikrobiálního osídlení horních močových cest u pacientů s urolitiázou.

## LITERATURA

1. Siddiqui H, Nederbragt AJ, Lagesen K, Jeansson SL, Jakobsen KS. Assessing diversity of the female urine microbiota by high throughput sequencing of 16S rDNA amplicons. *BMC Microbiol.* 2011; (11): 1–12.
2. Price TK, Dune T, Hilt EE, et al. The Clinical Urine Culture: Enhanced Techniques Improve Detection of Clinically Relevant Microorganisms. *J Clin Microbiol.* 2016; 54(5): 1216–22.
3. Pearce MM, Hilt EE, Rosenfeld AB, et al. The female urinary microbiome: a comparison of women with and without urgency urinary incontinence. *MBio.* 2014; 5(4).
4. Siddiqui H, Lagesen K, Nederbragt AJ, Jeansson SL, Jakobsen KS. Alterations of microbiota in urine from women with interstitial cystitis. *BMC Microbiol* [Internet]. 2012; 12: 205. Available from: <http://www.biomedcentral.com/1471-2180/12/205>.
5. Bajic P, Kuiken ME van, Burge BK, et al. Male Bladder Microbiome Relates to Lower Urinary Tract Symptoms. *Eur Urol Focus* [Internet]. 2020; 15(6): 376–82. Available from: <https://doi.org/10.1016/j.euf.2018.08.001>.
6. Wu P, Zhang G, Zhao J, et al. Profiling the Urinary Microbiota in Male Patients With Bladder Cancer in China. *Front Cell Infect Microbiol.* 2018; 8: 167.
7. Novotná E, Viklický O. BK virová infekce po transplantaci ledvin. *Vnitř Lék.* 2008; 54(9): 835–41.
8. Miller-Ensminger T, Garretto A, Brenner J, Thomas-white K, Zambom A, Wolfe AJ. Bacteriophages of the Urinary Microbiome. *J Bacteriol.* 2018; 200(7): e00738-17.
9. Sigdel TK, Mercer N, Nandoe S, Nicora CD. Urinary Virome Perturbations in Kidney Transplantation. *Front Med.* 2018; 5(April): 72.
10. Garretto A, Thomas-White K, Wolfe AJ, Putonti C. Detecting viral genomes in the female urinary microbiome. *J Gen Virol.* 2018; 99: 1141–6.

11. Hrbacek J, Morais D, Cermak P, Hanacek V, Zachoval R. Alpha-diversity and microbial community structure of the male urinary microbiota depend on urine sampling method. *Sci Rep* [Internet]. 2021; 11(1). Available from: <https://doi.org/10.1038/s41598-021-03292-x>.
12. Hrbacek J, Tlaskal V, Cermak P, Hanacek V, Zachoval R. Bladder Microbiota Are Associated with Clinical Conditions That Extend beyond the Urinary Tract. *Microorganisms*. 2022; 10(5): 1–14.
13. Hrbáček J, Tlaskal V, Čermák P, Hanáček V, Zachoval R. Bladder cancer is associated with decreased urinary microbiota diversity and alterations in microbial community composition. *Urol Oncol Semin Orig Investig*. 2022; přijato k publikaci.
14. R Core Team. R: A language and environment for statistical computing. [Internet]. 2022 [cited 2021 Sep 22]. Available from: <http://www.r-project.org/>.
15. Oksanen AJ, Blanchet FG, Friendly M, et al. vegan: Community Ecology Package. R package version 2.6-2. Vol. 5, Community Ecology Package. 2022.
16. Chiu CH, Wang YT, Walther BA, Chao A. An improved nonparametric lower bound of species richness via a modified good-turing frequency formula. *Biometrics*. 2014; 70(3): 671–82.
17. O'Hara RB. Species richness estimators: How many species can dance on the head of a pin? *J Anim Ecol*. 2005; 74(2): 375–86.
18. Tachezy R, Smahelova J, Kaspirkova J, Salakova M. Human papillomavirus type-specific prevalence in the cervical cancer screening population of Czech women. *PLoS One*. 2013; 8(11): 2–9.
19. Dornbier RA, Bajic P, Van Kuiken M, et al. The microbiome of calcium-based urinary stones. *Urolithiasis* [Internet]. 2020; 48(3): 191–9. Available from: <https://doi.org/10.1007/s00240-019-01146-w>.
20. Xie J, Huang JS, Huang XJ, et al. Profiling the urinary microbiome in men with calcium-based kidney stones. *BMC Microbiol*. 2020; 20(1): 1–10.
21. Zhong S, Zheng HY, Suzuki M, et al. Age-related urinary excretion of BK polyomavirus by nonimmuno-compromised individuals. *J Clin Microbiol*. 2007; 45(1): 193–8.
22. Maggi F, Pistello M, Vatteroni M, et al. Dynamics of persistent TT virus infection, as determined in patients treated with alpha interferon for concomitant hepatitis C virus infection. *J Virol*. 2001; 75(24): 11999–2004.
23. Frye BC, Bierbaum S, Falcone V, et al. Kinetics of Torque Teno Virus-DNA Plasma Load Predict Rejection in Lung Transplant Recipients. *Transplantation*. 2019; 103(4): 815–22.
24. Saláková M, Nemecek V, König J, Tachezy R. Age-specific prevalence, transmission and phylogeny of TT virus in the Czech Republic. *BMC Infect, Dis*. 2004; 4(1): 56.
25. Giovannelli I, Ciccone N, Vaggelli G, et al. Utility of droplet digital PCR for the quantitative detection of polyomavirus JC in clinical samples. *J Clin Virol*. 2016; 82: 70–5.

## NOVINKY V ČLENSKÉ EVIDENCI ČLS JEP

[www.cls.cz](http://www.cls.cz)



### NOVÁ ON-LINE PŘIHLÁŠKA NA WEBOVÝCH STRÁNKÁCH

- \* rychlá registrace pro nové členy
- \* propojení s administrátorem organizační složky
- \* on-line schvalování nových členů

### PŘIHLÁŠENÍ DO PROFILU ČLENA

- \* možnost rychlé aktualizace kontaktních údajů člena
- \* přehled evidovaných odborných společností
- \* možnost rozšíření členství o další společnosti, sekce, spolky
- \* přehled uhrazených a neuhrazených členských příspěvků
- \* možnost on-line platby prostřednictvím QR kódu
- \* doklad o úhradě členského příspěvku ke stažení

Pro přihlášení do profilu člena je nutné znát e-mail člena (zaevidovaný v členské evidenci ČLS JEP) a evidenční číslo (variabilní symbol).

Při potížích s přihlášením vám rádi pomůžeme. Kontaktujte Centrální evidenci členů ČLS JEP [cle@cls.cz](mailto:cle@cls.cz)

# Rekonstrukce dolní duté žíly u lokálně pokročilého karcinomu pravé ledviny a jeho lokální recidivy

Inferior vena cava reconstruction in a patient with locally advanced and recurrent renal cancer

Vítězslav Hanáček<sup>1</sup>, Vladimír Borovička<sup>1</sup>, Jaroslav Chlupáč<sup>1,2</sup>, Jiří Froněk<sup>1,2,3</sup>

<sup>1</sup>Klinika transplantační chirurgie, Institut klinické a experimentální medicíny, Praha

<sup>2</sup>Ústav anatomie, 2. lékařská fakulta, Univerzita Karlova, Praha

<sup>3</sup>1. lékařská fakulta, Univerzita Karlova, Praha

Došlo: 1. 9. 2022

Přijato: 19. 10. 2022

## Kontaktní adresa:

MUDr. Vítězslav Hanáček

Klinika transplantační chirurgie, Institut klinické experimentální medicíny

Vídeňská 1958/9, 140 21 Praha

e-mail: vitezslav.hanacek@ikem.cz

**Střet zájmů:** Žádný.

**Podpora:** Podpořeno MZ ČR – RVO („Institut klinické a experimentální medicíny – IKEM, IČ 00023001“).

## SOUHRN

Hanáček V, Borovička V, Chlupáč J, Froněk J. Rekonstrukce dolní duté žíly u lokálně pokročilého karcinomu pravé ledviny a jeho lokální recidivy.

**Úvod:** Lokálně pokročilý renální karcinom je přibližně v 10 % případů spojen s maligním trombem dolní duté žíly (DDŽ). Kompletní resekce tumoru v podobě radikální nefrektomie a kavální trombektomie představují v indikovaných případech nejúčinnější metodu léčby. V některých případech

je nutná i resekce DDŽ. Nejčastěji užívanými náhradami jsou kadaverózní allograft nebo umělá cévní protéza. Maligní trombus DDŽ je u renálního karcinomu signifikantně nepříznivý prognostický faktor a je spojen s vyšším rizikem recidivy onemocnění. Solitární recidivy se objevují v horizontu 19 až 36 měsíců po první operaci.

**Kazuistika:** 64letý muž s lokálně pokročilým karcinomem pravé ledviny a maligním trombem DDŽ zasahujícím pod jaterní žíly podstoupil radikální nefrektomii a resekci DDŽ s náhradou allograftem. Po intervalu 29 měsíců jsme provedli resekci lokální recidivy tumoru s opakovanou náhradou DDŽ umělou protézou. Pacient je nyní v pořádku tři měsíce po druhé operaci.

**Závěr:** Radikální resekce tumoru ledviny s kavální trombektomií či náhradou pro maligní trombózou DDŽ zůstává jedinou léčebnou metodou spojenou se zlepšením prognózy pacientů. V našem případě jsme provedli opakovanou náhradu DDŽ, v rámci řešení primárního tumoru i jeho recidivy.

## KLÍČOVÁ SLOVA

Renální karcinom, maligní trombus, nefrektomie, náhrada dolní duté žíly.

## SUMMARY

Hanáček V, Borovička V, Chlupáč J, Froněk J. Inferior vena cava reconstruction in a patient with locally advanced and recurrent renal cancer.

Locally advanced renal cell carcinoma is associated with a malignant thrombus of the inferior vena cava (IVC) in approximately 10 % of cases. Complete tumor resection in the form of a radical nephrectomy and caval thrombectomy is the most effective curative option in indicated cases. In some instances, resection of the IVC is necessary. Cadaveric allografts or synthetic vascular prostheses represent the most commonly used grafts. A malignant thrombus of the IVC is a significant adverse prognostic factor, and it is associated with a higher risk of disease recurrence. The time to isolated recurrence after primary surgery is between 19 and 36 months.

**Case:** A 64-year-old male with locally advanced right-sided renal cell carcinoma and a malignant IVC thrombus extending below the hepatic veins underwent a radical nephrectomy and resection of the IVC with reconstruction using a cadaveric allograft. Twenty-nine months after the initial surgery, we performed resection of the locally recurrent tumor with repeated replacement of the IVC with a synthetic prosthesis. The patient is in good health 3 months after the second resection.

**Conclusion:** Radical surgical resection of a renal tumor with caval thrombectomy or replacement due to malignant IVC thrombus remains the only therapeutic option associated with improved survival rates. In our case, we carried out repeated replacement of the IVC while treating primary and recurrent disease.

## KEY WORDS

Renal cell carcinoma, malignant thrombus, nephrectomy, inferior vena cava reconstruction

.....

## ÚVOD

Karcinom ledviny byl v České republice v roce 2018 diagnostikován 3 114 pacientům s incidencí 29,3 na 100 000 obyvatel (1). Česká republika se celosvětově pohybuje na předních příčkách v incidenci karcinomu ledviny. Lokálně pokročilý karcinom ledviny je přibližně v 10 % případů spojen s výskytem maligního trombu dolní duté žíly (DDŽ). Maligní trombus DDŽ je považován za nepříznivý faktor. Radikální nefrektomie a kavální trombektomie představují v indikovaných případech nejúčinnější metodu léčby těchto karcinomů.

Předoperační multimodální CT nebo MR hrudníku, břicha a malé pánve jsou zásadní k určení rozsahu maligního trombu a volbě operační strategie. V současnosti je u renálního karcinomu široce užívaná Mayo klasifikace trombu DDŽ (Tab. 1) (2). Perioperační jícnová echokardiografie dává informaci o aktuální propagaci trombu, o jeho případné embolizaci při manipulaci s DDŽ a posuzuje srdeční funkci (3).

U některých tumorů je z důvodů onkologické radikality vyžadována kompletní resekce části DDŽ s její následnou náhradou. V takových případech je možná náhrada allograftem, protézou, bovinním perikardem či autotransplantáty, nejčastěji upravenou velkou safénou či stehenní žílou (4).

V našem článku prezentujeme kazuistiku pacienta s lokálně pokročilým renálním karcinomem, který podstoupil pravostrannou nefrektomii s náhradou DDŽ allograftem a s odstupem 29 měsíců resekci lokální recidivy s protetickou náhradou DDŽ.

**Tab. 1.** *Klasifikace trombu dolní duté žíly podle Mayo Clinic*

**Tab. 1.** *Mayo Clinic classification of Inferior Vena Cava Thrombus*

Stupeň	Definice
0	Trombus je omezen na renální žílu
I	Trombus se propaguje do DDŽ $\leq$ 2 cm nad renální žílu
II	Trombus se propaguje v DDŽ $\geq$ 2 cm nad renální žílu, ale pod jaterní žíly
III	Trombus se propaguje v DDŽ nad jaterní žíly, ale pod bránici
IV	Trombus se propaguje nad bránici

## KAZUISTIKA

Pacient byl vyšetřen v září 2019 ve věku 64 let pro anamnézu makroskopické hematurie. Dosud se léčil s arteriální hypertenzí a hyperlipidemií, prodělal appendektomii, rodinná anamnéza byla negativní na onkologická onemocnění. Kromě makroskopické hematurie pacient udával intermitentní lumbalgie. Při klinickém vyšetření břicha byla hmatná rezistence pravého horního kvadrantu.

Cystoskopické vyšetření vyloučilo tumor dolních močových cest. Na CT byl diagnostikován objemný tumor dolního pólu pravé ledviny s invazí do renálního hilu a 4cm trombem DDŽ zasahujícím pod jaterní žíly, lymfadenopatie nebyla diagnostikována. Při CT plic bylo vyloučeno metastatické onemocnění. Multioborovým týmem byl pacient indikován k pravostranné nefrektomii s trombektomii, eventuálně náhradou DDŽ. V případě náhrady DDŽ bylo rozhodnuto o užití žilního allograftu a pacient byl zařazen na čekací listinu.

V říjnu 2019 byla provedena pravostranná nefrektomie s adrenalektomií a náhradou DDŽ. Operaci provedl tým transplantačních chirurgů se zkušenostmi s resekcími výkony na DDŽ. Periooperační jícnovou echokardiografií byla vyloučena přítomnost trombu v pravé srdeční síni, byla potvrzena jeho propagace pod jaterní žíly. Makroskopicky nebylo možné vyloučit infiltraci tumoru do stěny DDŽ. Proto byla indikována kompletní resekce DDŽ v rozsahu 10 cm s použitím dvou karotických svorek na DDŽ a bulldog svorky na levou renální žílu po dobu 32 minut. Tento úsek byl nahrazen štěpem kadaverózního dárce s reimplantací levé renální žíly. V přehledné oblasti nebyly přítomny zvětšené lymfatické uzliny v souladu s předoperačním CT, proto lymfadenektomie nebyla indikována. V závěru výkonu byla provedena subserózní cholecystektomie. Operační čas výkonu byl 4 hodiny a 45 minut s krevními ztrátami 1 000 ml. Následná hospitalizace proběhla bez komplikací, pacient byl propuštěn 13. pooperační den. Závěr definitivní histologie byl špatně diferencovaný světlobuněčný karcinom pravé ledviny pT3b, Grade 3–4, stadium III. Resekční okraje byly negativní, lymfatické uzliny nebyly v preparátu zastíženy. Pacientovi

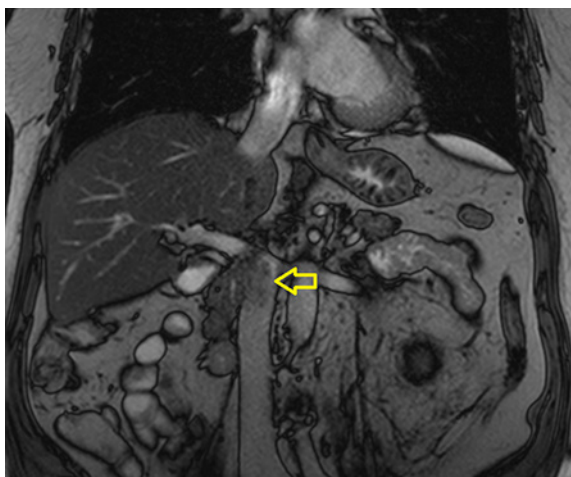
byl 5 týdnů po výkonu aplikován nízkomolekulární heparin a 4 týdny po výkonu byla zahájena imunosupresivní terapie sirolimem.

Pacient byl dále dispenzarizován klinickým onkologem s vědomím vysokého rizika recidivy. Jako zobrazovací metoda sledování byla zvolena výpočetní tomografie. CT hrudníku, břicha a malé pánve bylo provedeno 3 a 6 měsíců po operaci s následným intervalem 6 měsíců. Restagingová CT vyšetření byla 2 roky po operaci bez nálezu recidivy. V únoru 2021 proběhla nekomplikovaná plastika kýly v jizvě po laparotomii s užitím sítky.

V prosinci 2021 bylo při per rectum vyšetření prostaty zjištěno tuhé ložisko v apexu. Ačkoliv hodnota prostatického specifického antigenu byla 3,41 µg/l, byl pacient pro pozitivní per rectum nález indikován k magnetické rezonanci (MR) prostaty. Na MR prostaty bylo diagnostikováno suspektní ložisko PI-RADS 4 v apexu vpravo. Při dosud negativním restagingu primární malignity byl pacient indikován k fúzní MR/UZ biopsii prostaty s histologickým nálezem adenokarcinomu prostaty ISUP Grade Group 4.

Jak bylo výše zmíněno, recidivy onemocnění se nejčastěji vyskytují v intervalu 19 až 36 měsíců. Vzhledem k této skutečnosti bylo indikována PET/CT s <sup>18</sup>F-fluorodeoxyglukózou (<sup>18</sup>F-FDG), která byla provedena v lednu 2022. Na PET/CT byla diagnostikována recidiva renálního karcinomu v lumen allograftu DDŽ, generalizace onemocnění byla vyloučena. MR v únoru 2022 nález na PET/CT potvrdila (Obr. 1) a pacient byl indikován k resekcii izolované recidivy, opět s náhradou DDŽ.

Druhá operace proběhla v březnu 2022. Výkon byl proveden identickým operačním týmem složeným ze tří chirurgů. V lumen DDŽ byl hmatný tuhý infiltrát při odstupu levé renální žíly (Obr. 2). Periooperační nález odpovídal lokalizaci a rozsahu recidivy na MR. Recidiva byla kompletně odstraněna s náhradou DDŽ goretexovou protézou, opět s reimplantací levé renální žíly. Druhý výkon proběhl v operačním čase 5 hodin a 40 minut, krevní ztráty činily 700 ml. Také druhá hospitalizace proběhla bez komplikací s propuštěním pacienta 9. pooperační den. Histologie potvrdila recidivu špatně diferencovaného renálního karcinomu, resekcí okraje byly negativní.



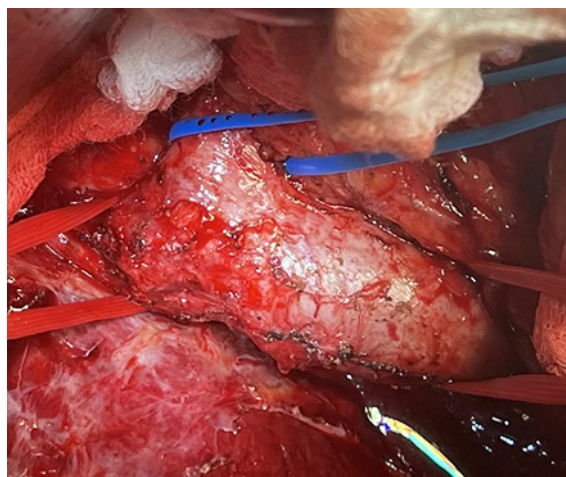
**Obr. 1.** Nález recidivy tumoru na magnetické rezonanci

**Fig. 1.** MRI finding of the locally recurrent tumor

Pacient je dále sledován onkologem s plánem dalšího PET/CT s  $^{18}\text{F}$ -FDG tři měsíce po druhé operaci a zahájení léčby karcinomu prostaty při negativním restagingu karcinomu ledviny. Současně probíhá dispenzarizace angiologem. Po druhé operaci byla ukončena imunosupresivní terapie sirolimem, po třech měsících aplikace nízkomolekulárního heparinu byl pacient převeden na perorální terapii apixabanem.

## DISKUZE

Nefrektomie a trombektomie představují v indikovaných případech nejúčinnější léčebnou metodu u pacientů s lokálně pokročilým karcinomem ledviny a maligním trombem DDŽ. Tito pacienti mají vysoké riziko recidivy onemocnění (5). Dispenzární schéma je založeno na míře rizika recidivy. Lokální recidiva je spojena s horší prognózou. Solitární recidivy se objevují v horizontu 19 až 36 měsíců po první operaci. Celkové přežití pacientů závisí na časovém úseku mezi první operací a nálezem recidivy. Pacienti s recidivou po více než 2 letech mají desetiletou dobu přežití 45 %. Chirurgická resekce s negativními okraji je v současnosti metodou volby zlepšující přežití u pacientů s izolovanou recidivou renálního karcinomu (6).



**Obr. 2.** Kadaverózní allograft dolní duté žíly během druhé operace

**Fig. 2.** Cadaveric allograft of the inferior vena cava during second operation

Renální karcinomy jsou nejčastějšími malignitami invadujícími DDŽ (7). V případě rekonstrukce DDŽ je užití allograftu pro pacienta výhodnější pro nižší riziko trombózy či infekce (8). U pacientů rovněž není nutná dlouhodobá antikoagulační léčba. Imunosupresivní léčba jako prevence rejekce štěpu DDŽ je metodou volby (9). Sirolimus je pro svoje protinádorové účinky užíván u transplantovaných pacientů s anamnézou maligního onemocnění, kteří jsou ve vysokém riziku recidivy či nádorové duplicity (10). V současné době nejsou k dispozici výsledky studie popisující efekt jiného mTOR inhibitoru everolimu v adjuvantní léčbě karcinomu ledviny.

Ačkoliv PET/CT není standardně doporučena ve stagingu renálního karcinomu, u našeho pacienta bylo důvodem této indikace její případné využití jako dispenzárního vyšetření po operačním řešení recidivy renálního karcinomu nebo při cílené systémové terapii pro inoperabilní recidivu či metastatické postižení (11). Na tomto základě byla také založena indikace restagingové PET/CT tři měsíce po druhé operaci pro lokální recidivu. Toto vyšetření nebylo v našem případě indikováno jako stagingové vyšetření pro duplicitní karcinom prostaty, proto byla PET/CT provedena s  $^{18}\text{F}$ -FDG. CT a MR ve stagingu renálního karcinomu vidíme jako rovnocenná vyšetření. Při nálezů trombu DDŽ na předoperačním

CT považujeme za nutné perioperační provedení jícnové echokardiografie k určení jeho aktuální propagace, bez nutnosti provedení MR. V případě zachytu lokální recidivy v lumen DDŽ na CT či PET/CT však MR představuje vhodné vyšetření, které může pomoci v určení rozsahu další operace a následného managementu onemocnění.

V posledních 10 letech bylo na našem pracovišti provedeno 15 operací pro maligní trombus DDŽ. U 12 byl indikací renální karcinom, u 2 leiomyosarkom DDŽ a u jedné operace echinokoková infekce jater. Ve většině těchto případů byla provedena trombektomie a sutura kavotomie. Pouze u tří operací byla nutná resekce DDŽ a její náhrada. Dvě z těchto operací jsou popsány v naší kazuistice, u poslední byla k náhradě DDŽ primárně užita protéza. Lokální recidiva renálního karcinomu po nefrektomii je popisována v 1,61 % případů. V anglické literatuře je popsáno méně než 10 případů resekce DDŽ pro lokální recidivu renálního karcinomu. Ačkoliv některé kazuistiky referují o použití protézy po resekcí lokální recidivy v nativní DDŽ, obdobný případ, kdy bylo užito k první náhradě

DDŽ allograftu kadaverózního dárce a po resekcí lokální recidivy náhrada protézou, jsme v dostupné literatuře nezaznamenali (12).

## ZÁVĚR

Pacienti s lokálně pokročilým karcinomem ledviny a maligním trombem DDŽ nejvíce profitují z kompletního odstranění nádorové tkáně. Multioborová spolupráce umožňuje zvážení všech možností operační léčby. Na předoperačním a perioperačním stagingu onemocnění závisí volba operační techniky. Allograft kadaverózního dárce i protetická náhrada představují bezpečné varianty náhrady DDŽ při nutnosti její resekce u renálního karcinomu. Pacienti jsou sledováni na základě rizika recidivy. Při nálezů recidivy její resekce zlepšuje prognózu pacientů.

V našem případě jsme úspěšně provedli primární nefrektomii a resekcí DDŽ s náhradou allograftem a dále resekcí lokální recidivy tumoru po 2,4 roku s opakovanou náhradou DDŽ cévní protézou.

## LITERATURA

1. **Ústav zdravotnických informací a statistiky ČR.** Novotvary 2018 – současné epidemiologické trendy novotvarů v České republice. 226–225.
2. **Leibovich, Bradley C, et al.** Renal Cell Carcinoma with Inferior Vena Cava Extension: Can Classification Be Optimized to Predict Perioperative Outcomes? *Kidney Cancer*. 2020; 4: 111–115.
3. **Novotny R, Chlupac J, Marada T, et al.** Transabdominal two-cavity approach for radical nephrectomy combined with inferior vena cava thrombectomy for malignant thrombus caused by renal cell carcinoma: a case series. *J Med Case Reports*. 2018; 12: 313.
4. **Mehaffey JH, Perry RJ, Pope NH, et al.** Inferior vena cava with tubularized bovine pericardium. *J Vasc Surg Cases*. 2016; 2(1): 28–30.
5. **Leibovich BC, Blute ML, Cheville JC, et al.** Prediction of progression after radical nephrectomy for patients with clear cell renal cell carcinoma. *Cancer*. 2003; 97(7): 1663–1671.
6. **EAU Guidelines.** Edn. presented at the EAU Annual Congress Amsterdam, the Netherlands 2022. ISBN 978-94-92671-16-5, 37–38, 57–58.
7. **Goto H, Hashimoto M, Akamatsu D, et al.** Surgical Resection and Inferior Vena Cava Reconstruction for Treatment of the Malignant Tumor: Technical Success and Outcomes. *Ann Vasc, Dis*. 2014; 7(2): 120–126.
8. **Hevia V, Ciancio G, Gómez V, et al.** Surgical technique for the treatment of renal cell carcinoma with inferior vena cava tumor thrombus: tips, tricks and oncological results. *Springerplus*. 2016; 5: 132.
9. **Guerrero MA, Cross CA, Lin PH, et al.** Inferior vena cava reconstruction using fresh inferior vena cava allograft following caval resection for leiomyosarcoma: midterm results. *J Vasc Surg*. 2007; 46(1): 140–3.
10. **Viklický O.** Současné možnosti léčby sirolimem. *Remedia*. 2009; 19: 102–105.

11. Liu Y. The Place of FDG PET/CT in Renal Cell Carcinoma: Value and Limitations. *Front Oncol.* 2016; 6: 201.  
12. Li G, Zhang Z, Xie D, Ye N, Yu D. Surgical resection of recurrent inferior vena cava tumor following radical nephrectomy for renal cell carcinoma: a case report. *Oncol Lett.* 2015; 10(1): 111–114.

19.–20. 5. 2023

8.ROČNÍK

# KNOU

KOMPLEXNÍ  
NOVINKY 2023  
V ONKOLOGII

Hotel Vienna House Andel's, Stroupežnického 21, Praha 5

Registrace účastníků od 1. 2. 2023 ■ Pořadatel a organizátor  4Education

# Roboticky asistovaná reimplantace močovodu

Robotic-assisted reimplantation of the ureter

Jan Schraml<sup>1</sup>, Marek Broul<sup>1,2</sup>, Vladimír Šámal<sup>1,3</sup>, Martin Hlavička<sup>1</sup>

<sup>1</sup>Klinika urologie a robotické chirurgie Fakulty zdravotnických studií Univerzity J. E. Purkyně v Ústí nad Labem a Krajské zdravotní, a. s. – Masarykovy nemocnice v Ústí nad Labem, o. z.

<sup>2</sup>Sexuologické oddělení Masarykovy nemocnice v Ústí nad Labem, Krajská zdravotní, a. s.

<sup>3</sup>Urologické oddělení, Krajská nemocnice Liberec, a. s.

Došlo: 24. 9. 2022

Přijato: 5. 10. 2022

## Kontaktní adresa:

MUDr. Marek Broul, Ph.D., MBA, FECSM  
Klinika urologie a robotické chirurgie UJEP  
Krajská zdravotní, a. s.,  
Masarykova nemocnice, o. z.  
Sociální péče 12a, 401 13 Ústí nad Labem  
e-mail: marek.broul@kzcr.eu

**Střet zájmů:** Autoři prohlašují, že zpracování tohoto článku nebylo podpořeno žádnou společností.

**Prohlášení o podpoře:** Zpracování článku nebylo podpořeno žádnou společností.

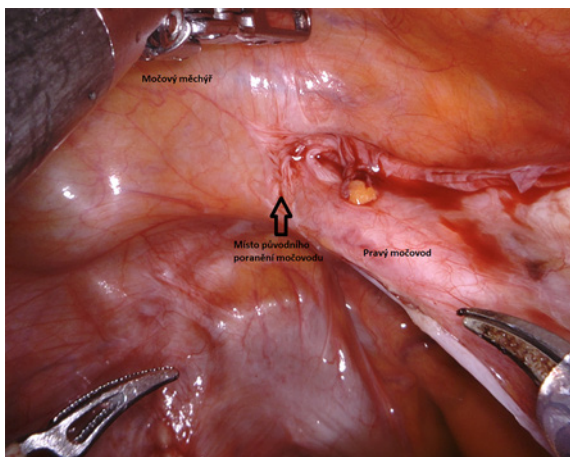
**Hlavní stanovisko práce:** V článku uvádíme kazuistiku pacientky s iatrogením poškozením močovodu při hysterektomii a jejího řešení pomocí roboticky asistované ureterocystoneoanastomózy včetně peroperačních snímků z robotické konzole.

**Major statement:** In this article we present a case report of a patient with iatrogenic ureteral injury during hysterectomy and its management by robotic-assisted ureterocystoneoanastomosis including peroperative images from the robotic console.

.....

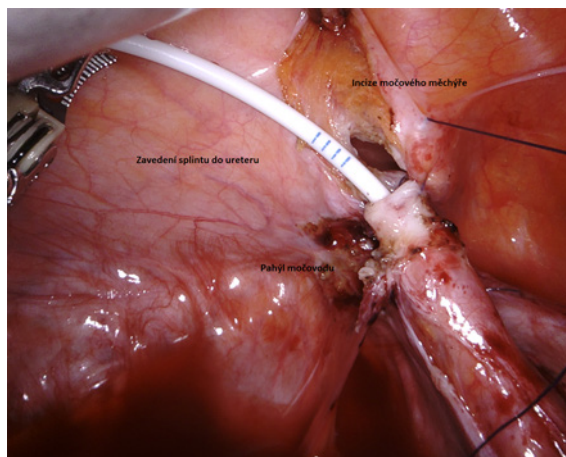
## ÚVOD

Reimplantace močovodu (ureterocystoneoanastomóza = UCNA) je výkon prováděný z indikací striktur močovodu různé etiologie (následkem iatrogenního působení, endometriózy, poradiačnické apod.), píštělí močovodu do jiných orgánů, případně v souvislosti s poraněním ureteru. Výkony lze provádět otevřeným nebo minimálně invazivním přístupem (laparoskopicky nebo s robotickou asistencí) (1). V článku prezentujeme průběh a fotografie z operačního výkonu, pomocí kterého byla provedena roboticky asistovaná ureterocystoneoanastomóza (UCNA) vpravo. Jedná se o kazuistiku pacientky s iatrogení lézí pánevního močovodu vpravo po hysterektomii.



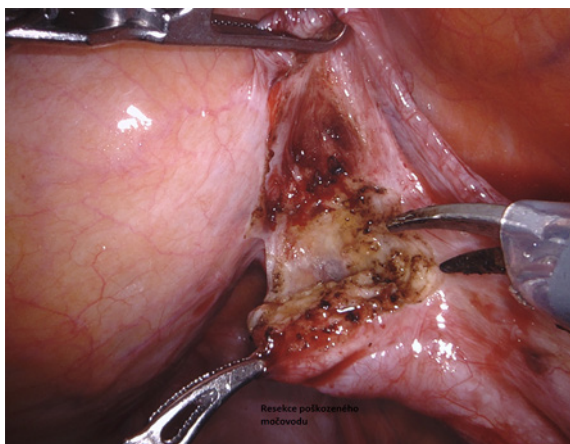
**Obr. 1.** Výchozí stav operace, patrné místo poškození močového

**Fig. 1.** The initial status of the surgery, visible site of ureteral damage



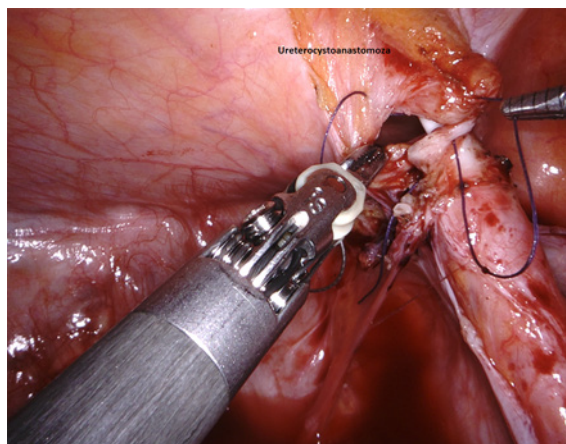
**Obr. 4.** Zavedení splintu do močového

**Fig. 4.** Insertion of the splint into the ureter



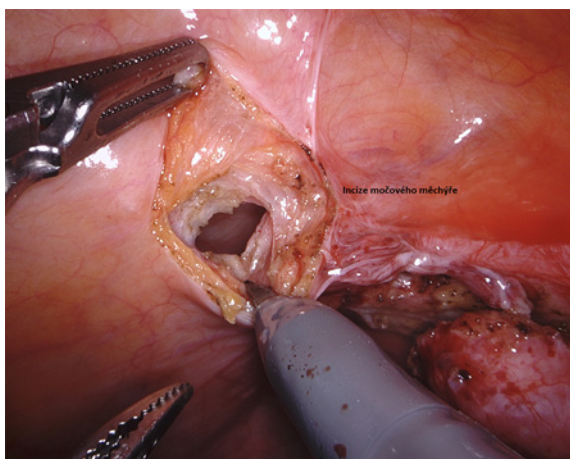
**Obr. 2.** Resekce postiženého místa močového

**Fig. 2.** Resection of the affected ureter



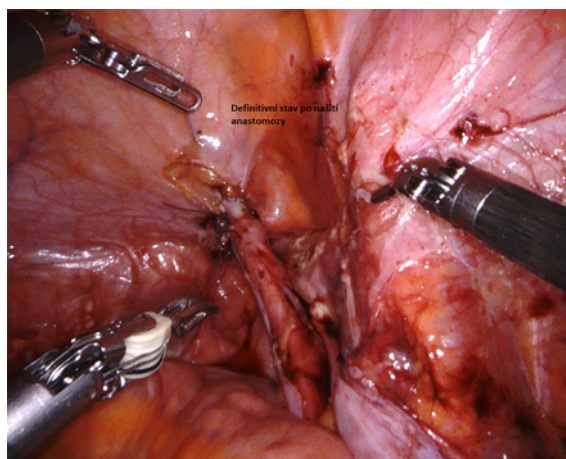
**Obr. 5.** Sutura ureteru a močového měchýře – ureterocystoanastomóza

**Fig. 5.** Suture of ureter and bladder – ureterocystoanastomosis



**Obr. 3.** Incize stěny močového měchýře

**Fig. 3.** Bladder wall incision



**Obr. 6.** Definitivní stav po UCNA

**Fig. 6.** Final state after UCNA

## POPIS PŘÍPADU

Pacientka byla plánovaně přijata k roboticky asistované UCNA l. dx. pro iatrogenní lézi močovodu, ke které došlo v rámci laparoskopické hysterektomie pro nezhoubný myom v dubnu roku 2022. Po gynecologickém výkonu byl proveden pokus o zavedení splintu, ascendentní pyelografie a zavedena nefrostomie vpravo. S nefrostomií byla pacientka propuštěna domů a byl naplánován rekonstrukční výkon na naší klinice.

Samotný výkon i se zadokováním robota trval 41 minut. Po zavedení kapnoperitonea a zadokování robota bylo uvolněno sigma z adhezí ke stěně pánve vpravo, diferencován dilatovaný močovod, který byl vypreparován až pod ilické tepny a nad močovým měchýřem přerušen. Stenotický konec byl resekován a odeslán k histologickému vyšetření. V močovém měchýři byla provedena incize. Poté byla ušita zadní porce plastiky UCNA napřímo, zaveden stent Ch 8 open–close volně. Následně byla došita přední porce plastiky. Pak provedena zkouška vodotěsnosti, sutura těsná. Na konec operace byl do dutiny břišní zaveden Redonův drén.

## VÝSLEDKY

Nefrostomie byla pacientce extrahována třetí pooperační den. Permanentní močový katétr byl ponechán celkem tři týdny. Poté byl proveden cystogram. Močový měchýř je bez známek

úniku kontrastní látky a PK extrahován. Pacientka se zhojila per primam. Po pěti týdnech byl pacientce vyňat splint z močovodu. Dle ultrazvukového vyšetření je kalichopánvičkový systém ledviny bez dilatace, místo anastomózy je tedy bez stenózy.

## DISKUZE

Léčba striktur močovodu je velkou výzvou pro urology, vzhledem k variabilitě etiologie, místa a rozsahu striktury. Chirurgicky lze provést anastomózu end to end, nebo reimplantaci do močového měchýře. Tradičně se tyto zákroky prováděly otevřeným přístupem, ale nyní již zcela převažují minimálně invazivní přístupy včetně robotického přístupu (2). Minimálně invazivní přístup k léčbě stenózy močovodu je bezpečný a lehce proveditelný. Robotický i čistě laparoskopický přístup mohou nabídnout dobré výsledky z hlediska perioperačních výsledků, nízkého výskytu komplikací a recidivy (3, 4, 5).

## ZÁVĚRY

Minimálně invazivní přístup při roboticky asistované UCNA umožňuje dosáhnout dobrého výsledku se sníženou perioperační zátěží. Funkční i anatomické výsledky tohoto typu výkonu jsou vynikající.

## LITERATURA

1. Macek P, Fanta M, Peší M, et al. Varianty laparoskopické reimplantace močovodu. *Ces Urol.* 2017; 21(1): 16–19.
2. Schiavina R, Zaramella S, Chessa F, et al. Laparoscopic and robotic ureteral stenosis repair: a multi-institutional experience with a long-term follow-up. *Journal of Robotic Surgery* [online]. 2016; 10(4): 323–330.
3. Chocholatý M, Schimdt M, Hanek P, Jarolím L. Etiologie, diagnostika a terapie iatrogenních poranění močovodu při otevřených a laparoskopických operacích. *Endoskopie.* 2009; 18(3): 98–102.
4. Hora M, Stránský P, Eret V, et al. Laparoskopická reimplantace ureteru – video. *Ces Urol.* 2016; 20(2): 97–99.
5. Schraml J, Hora M, Hlavička M, Broul M. Pravostranná robotická reimplantace močovodu s Boariho lalokovou plastikou. *Ces Urol.* 2020; 24(4): 244–246.

# Řešení cizího tělesa – kovového prstenu na zevním genitálu

The management of a penoscrotal strangulation – by a metallic ring

**Tereza Netolická, Aleš Petřík**

Urologické oddělení Nemocnice České Budějovice, a. s., České Budějovice

Došlo: 2. 10. 2022

Přijato: 4. 10. 2022

**Kontaktní adresa:**

MUDr. Tereza Netolická

Urologické oddělení

Nemocnice České Budějovice, a. s.

B. Němcové 585/54

370 01 České Budějovice

e-mail: Netolicka.Tereza@nemcb.cz

**Střet zájmů:** Žádný.

**Prohlášení o podpoře:** Zpracování článku nebylo podpořeno žádnou společností.

.....

Muž, 37 let, HIV pozitivní, přichází k ambulantnímu ošetření pro 12hodinovou anamnézu nasazeného kovového strangulačního kroužku přes obě varlata a penis.

Přichází, jak sám udává, i přes výraznou bolest až v mnohahodinovém odstupu pro intoxikaci četnými omamnými látkami.

Genitál je zarudlý, významně oteklý, palpačně velmi bolestivý. Kovový prsten zaškrcuje obě varlata a penis až v oblasti kořene, jsou již patrné počínající známky devitalizace tkání. Na šourku vpravo nalézáme drobné kožní exkoriace z opakovaných pokusů o extrakci kroužku samotným pacientem a jeho partnerem.

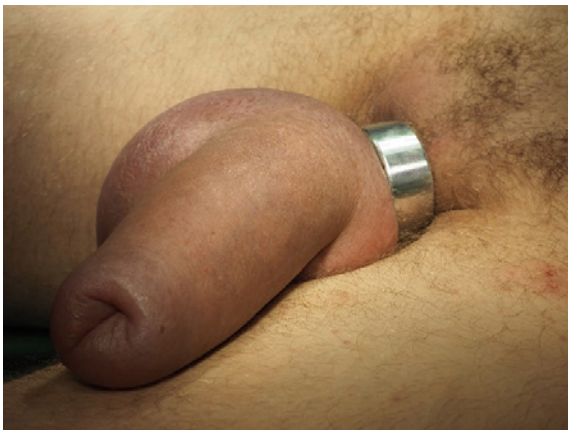Pacient byl indikován k akutnímu příjmu a odstranění strangulačního kroužku v celkové narkóze.

Po přivolání pracovníků HZS (Hasičský záchranný sbor) přistupujeme v celkové anestezii u pacienta v litotomické poloze k odstranění cizího tělesa. Pod kroužek na perineu byla zavedena lopatka dle Martina a dále byl pracovníky HZS za kontinuálního chlazení fyziologickým roztokem ruční bruskou mini s průměrem brusného kotouče 50 mm přerušena strangulační kroužek. Pokračujeme otočením kroužku o 180 stupňů a stejným způsobem ho přerušujeme druhým řezem. Kroužek z hliníkové slitiny je volně sejmut, nejsou známky termického poškození kůže pacienta.

Pacient setrval 24 hodin na lůžku za hospitalizace, dochází k postupné regresi otoku, genitál bez výraznější bolestivosti, mikce schopen volně, na výstupním ultrazvukovém vyšetření bez prokazatelné patologie.

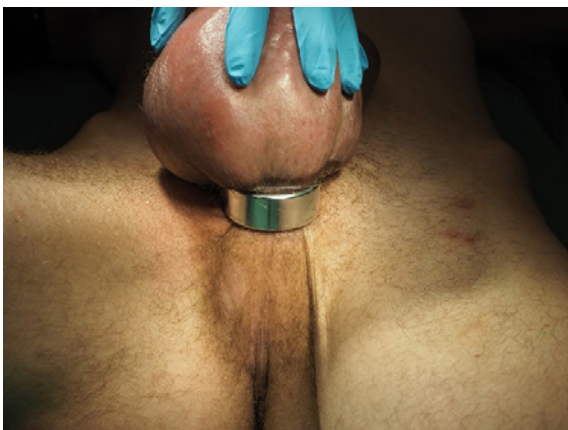
## DISKUZE

Strangulační poškození mužského genitálu je akutní stav vyžadující promptní řešení. Nejedná se o raritní stav v běžné urologické praxi. Setkáváme se s různými typy masturbačních pomůcek či cizími tělesy zaváděnými do mužské močové trubice popřípadě až do močového měchýře, a to v různých věkových kategoriích. Ne vždy má pacient takové štěstí a odchází z nemocnice, aniž by došlo k vážnému sebepoškození.



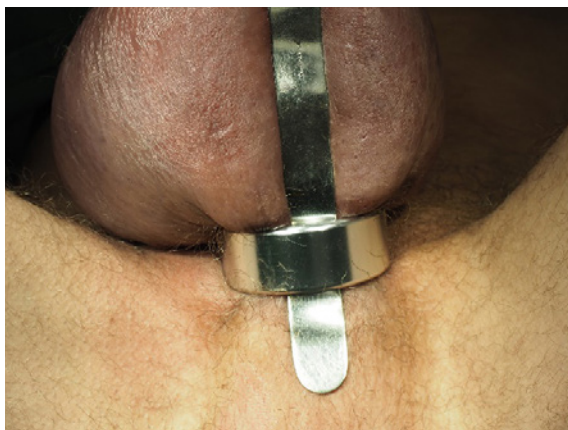**Obr. 1.** Strangulace zevního genitálu kovovým prstenem

**Fig. 1.** A penoscrotal strangulation by a metallic ring



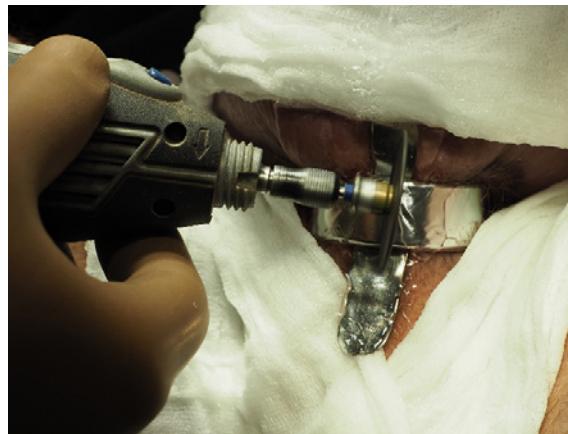**Obr. 2.** Strangulace zevního genitálu kovovým prstenem – pohled perineum

**Fig. 2.** A penoscrotal strangulation by a metallic ring – perineal view



**Obr. 3.** Lopatka dle Martina

**Fig. 3.** Spatula Martin



**Obr. 4.** Uvolňování prstenu pomocí brusky

**Fig. 4.** Releasing of the ring with a grinder



**Obr. 5.** Přerušný kovový prsten

**Fig. 5.** The metallic ring cut in two pieces

Mezi nejčastější předměty způsobující strangulaci zevního genitálu patří kovové kroužky, vážnější postižení genitálu jsou však prokázána u nekovových předmětů. Většinou dochází k umístění kroužku jen na penis, zavzetí celého genitálu není tak časté.

Pacienti, kteří vyhledají ošetření po více než 72 hodinách od vzniku strangulace, čelí riziku těžkého a nevratného postižení. Strategie extrakce cizích těles ze zevního genitálu závisí na typu použitého předmětu, době od vzniku strangulace, schopnosti pacienta zachovat klid během zákroku a vybavenosti lékaře pro tyto situace. Cizí tělesa je možné přerušit pomocí kleští či pil

užívaných v kostní chirurgii, popřípadě nástroji oddělení údržby. Využití pracovníků HZS je však výhodou.

Závěrem je třeba vyzdvihnout spolupráci s ostatními složkami integrovaného záchranného systému, která je v některých případech nevyhnutelná.

## LITERATURA

1. Kočovská P, Toufarová P, Klečka J, Chudáček Z, Hora M. Cizí tělesa zavedená do urogenitálního traktu za účelem sexuální stimulace. *Ces Urol.* 2013; 17(1): 28–35.
2. Lev R. Cizí těleso v močovém měchýři. *Urol. praxi.* 2003; 4: 175.
3. Fojtík P, Belej K, Kočárek J. Extrakce kalcifikované spirály z močového měchýře s použitím holmiového laseru. *Ces Urol.* 2011; 15(2): 126–129.
4. Richterová R, Vilhelmová L, Dubský V. Násada redispera v močovém měchýři. *Ces Urol.* 2009; 13(3): 223–225.
5. Burdová V, Čadilová K, Zámečník L. Některé případy automutilace a poranění zevního genitálu u mužů. *Urol. praxi.* 2008; 9(4): 195–196.
6. Perabo F, Gabriel S, Albers P, Muller S. Treatment of Penile strangulation caused by constricting devices. *Urology.* 2002; 59: 137–139. doi: 10.1016/S0090-4295(01)01485-6.
7. Dar NR, Siddiqui S, Qayyum R, Ghafoort T. Hair coil strangulation-an uncommon cause of penile oedema. *Pediatr Dermatol.* 2007; 24: E33–35. doi: 10.1111/j.1525-1470.2007.00436.x.
8. Clem JG. Penile strangulation by externally applied foreign bodies. *Urol Cutan Rev.* 1929; 33: 175.
9. Bhat AL, Kumar A, Mathur SC, Gangwal KC. Penile strangulation. *Br J Urol.* 1991; 68: 618–621.

# JARNÍ EDUKAČNÍ UROLOGICKÉ SYMPÓZIUM 2023

21. - 22. 4. 2023 ■ Dům kultury, Kroměříž



### Záštita:

České urologické společnosti ČLS JEP  
České akademie urologie ČUS ČLS JEP

### Pořadatel:

Česká urologická  
společnost ČLS JEP



### Organizační zajištění:

4Education

# Vzpomínka na MUDr. Břetislava Shona

Commemoring MUDr. Břetislav Shon

Vážené kolegyně a vážení kolegové,

oznamujeme vám smutnou zprávu, že dne 2. listopadu 2022 zemřel ve věku 73 let po dlouhé nemoci MUDr. Břetislav Shon, emeritní primář urologického oddělení a emeritní generální ředitel Nemocnice České Budějovice, a. s.

MUDr. Břetislav Shon se narodil 18. února 1949 v Praze. Vystudoval Fakultu všeobecného lékařství Univerzity Karlovy, na které promoval v roce 1975. V letech 1975 až 1997 pracoval jako lékař urologického oddělení českobudějovické nemocnice, v oboru urologie získal I. a II. atestaci. Mezi lety 1997 a 2006 vedl urologické oddělení z pozice primáře. 4. 11. 2004 byl pověřen vedením Nemocnice České Budějovice, a. s., a 15. 3. 2005 byl jmenován generálním ředitelem a předsedou představenstva Nemocnice České Budějovice, a. s. Tuto pozici zastával do 28. března 2019.

MUDr. Břetislav Shon byl v letech 1993 až 1999 členem výboru ČUS ČLS JEP. V této době se vedl jednání stran revize prvního porevuločního sazebníku výkonů a je zejména jeho zásluhou, že došlo ke zlepšení ohodnocení urologických výkonů.

Na poli urologie v Českých Budějovicích navázal na primáře Beránka, podporoval jako primář, a poté i jako generální ředitel, rozvoj endoskopie a moderních metod. Zasadil se o zavádění laparoskopické a robotické operativy. Jednoznačně podporoval odborný růst svých podřízených, byl jedním z mála, kteří byli schopni pacientům říci, že obtížný výkon nebude provádět on jako primář, ale ten, kdo jej umí lépe.

Za dobu působení MUDr. Břetislava Shona ve funkci předsedy představenstva pokračovala trans-



MUDr. Břetislav Shon

formace českobudějovické nemocnice ve špičkové moderní a prosperující zdravotnické zařízení. Pod jeho vedením byl vytvořen tzv. generel přestavby nemocnice, která probíhá od roku 2013 a bude dokončena v roce 2025. Jejím cílem je poskytnout pacientům co největší komfort a špičkovou péči, přičemž jedním z pilířů projektu je opuštění Dolního areálu nemocnice a koncentrace veškerých provozů v Horním areálu s vytvořením monobloku akutní lůžkové péče. Letos v červnu se ještě zúčastnil slavnostního otevření první etapy Centrálních operačních sálů, z čehož měl velkou radost.

V roce 2019 udělil výbor České urologické společnosti České lékařské společnosti Jana Evangelisty Purkyně čestné členství MUDr. Břetislavu Shonovi při příležitosti jeho sedmdesátin.

V MUDr. Břetislavu Shonovi ztrácíme nejen svého kolegu, urologa, managera, ale i výborného společníka, který uměl užívat života.

Čest jeho památce!

*Za spolupracovníky  
MUDr. Aleš Petřík, Ph.D.*

# Ohlédnutí za 68. výroční konferencí ČUS ČLS JEP

Throwback to the 68<sup>th</sup> Annual Conference of Czech Urological Society

**Pavel Žemla, Igor Hartmann**

Urologická klinika FN Olomouc

**Zpracováno:** 14. 11. 2022

**Kontaktní adresa:**

MUDr. Pavel Žemla

Urologická klinika FN Olomouc

I. P. Pavlova 6

779 00 Olomouc

e-mail: zemla.pavel@gmail.com

**Autor fotografií:** Šárka Freynová

**Střet zájmů:** Žádný.

.....

Není divu, že po dvouleté pauze, kdy se Výroční konference ČUS ČLS JEP konala v online prostoru, byla účast rekordní. Celkem se konference zúčastnilo 1 100 odborníků nejen z České republiky, ale i ze zahraničí.

První den konference byl věnován edukačním kurzům České akademie urologie. Kurz „Urolog a nadledviny“ (garant I. Hartmann) nabídl schéma multioborové spolupráce při diagnostice a terapii chirurgicky řešitelných onemocnění nadledvin. Následující kurz „Biopsie prostaty – správný postup ve světle současných doporučení EAU“ (garant M. Hora) nabídl velmi zajímavou sérii přednášek týkajících se diagnostiky karcinomu prostaty, způsobu provedení biopsie prostaty a využití magnetické rezonance ve světle doporučených

postupů EAU. Tento blok byl velmi dynamický, částečně kontroverzní a bezpochyby musel vtáhnout každého v sále do děje. Na závěr M. Hora vyzval k převedení doporučení EAU týkajících se využití magnetické rezonance a transperitoneální biopsie do reality běžné praxe v ČR. Poslední kurz „Genetika karcinomu prostaty – jak blízko je urologické praxi“ (garanti M. Babjuk, R. Zachoval) se zabýval aktuálním pohledem na současný stav molekulárně genetické diagnostiky zárodečných mutací karcinomu prostaty, její dostupností v ČR a významu molekulárního testování. Již první den konference jsme mohli sledovat zcela zaplněný sál, živou a zajímavou diskuzi. Tento trend se udržel po celou dobu olomoucké konference.

Během středečního podvečera proběhlo také zasedání redakční rady časopisu Česká urologie.

Ve čtvrtek ráno byla 68. výroční konference České urologické společnosti ČSL JEP slavnostně zahájena prezidentem konference I. Hartmannem, ředitelem FN Olomouc R. Havlíkem, děkanem LF UP Olomouc J. Zadražilem a předsedou ČUS R. Zachovalem. V rámci sekce vyzvaných přednášek se následně se svými sděleními představilo mezinárodní pole přednášejících ze Slovenska, Polska, Maďarska, Velké Británie, USA a Nizozemí. B. Obšitník shrnul léčebné možnosti u karcinomu prostaty, Polská urologická společnost byla zastoupena T. Drewou se sdělením o miniinvazivních možnostech radikální cystektomie, A. Pytel ukázal výhody centralizace péče o nemocné s karcinomem penisu

v Maďarsku. Nesmírně zajímavá a k urologům místy kritická přednáška skotského J. N'Dowa poukázala na potřebu kvalitního výzkumu nejen v oblasti urologie. Ve společnosti zkušenějších kolegů se neztratili ani zástupci mladých urologů T. Pitra a M. Franko s kvalitním přehledem ohledně Lynchova syndromu resp. trendů biopsie prostaty. Při vystoupení I. Grunbergera z New Yorku ohledně jeho zkušeností s aquaablací používanou v terapii benigní hyperplazie prostaty jsme mohli nevěřičně poslouchat, jak jsou pacienti s více jak 100g prostatou propuštěni domů bezprostředně po operačním zákroku. Kam se během několika let posunula neuromodulační léčba ve funkční urologii, ukázal B. Blok z Holandska.

Po krátké pauze pak v hlavním sále proběhl jeden z vrcholů konference. Jak je již zvykem, mohli jsme díky telemostu opět v živém přenosu sledovat operační zákrok, a to roboticky asistovanou reimplantaci močovodu s Boariho plastikou v podání J. Schramla z Urologické kliniky v Ústí nad Labem. Celý přenos byl okořeněn technickou inovací, kdy všichni v sále obdrželi brýle pro 3D vidění a mohli tak mít totožný pohled jako v robotické konzoli. Tento zážitek byl opravdu unikátní a myslím si, že všichni přítomní na to budou dlouho vzpomínat.

Kromě odborného programu konference nabízel zájemcům hands-on training laparoskopické a robotické chirurgie.

Jako již tradičně byla partnery České urologické společnosti organizována satelitní sympozia, týkající se hlavně terapie hormonálně rezistentního karcinomu prostaty a metastatického karcinomu prostaty, ale i benigních onemocnění prostaty.

Ve čtvrtek odpoledne se s námi v rámci kurzu Evropské školy urologie (ESU) o své zkušenosti podělil přední evropský urolog H. Van Der Poel, a to v přednáškách týkajících se nejdříve diagnostického a terapeutického využití PSMA PET-CT a poté přednáškou zaměřenou na pomocné zobrazovací metody zvyšující kvalitu provedení robotické prostatektomie. V této sekci nás také B. Malavaud seznámil s aktuálním přehledem fokální terapie karcinomu prostaty. Tuto zajímavou sekci pak ukončil M. Král se svojí interaktivní kazuistikou, kdy jsme se díky hlasování přes mobilní telefony mohli podílet

na výběru dalšího postupu léčby u pacienta s high risk karcinomem prostaty.

V paralelní sesterské sekci proběhla v rámci edukačního sympozia Aesculap akademie a zajímavá sdělení na téma léčby poruchy vyprazdňování močového měchýře a střeva u dětských pacientů s myelodysplazií, karcinomu prostaty a rozšiřujících se kompetencí sester.

Náročný odborný program ve čtvrtek večer vystřídal společenský večer, který se konal v areálu výstaviště Flóra, kde se každoročně konají i plesy Fakultní nemocnice Olomouc, a který vyniká prostorným tanečním parketem. O zábavu se postarala výborná kapela pana Marečka s velmi pestrým repertoárem, která postupně dokázala roztancovat i jinak tanečně velmi odolné jedince, a tím vytvořit velmi příjemnou a uvolněnou atmosféru v sále.

V pátečním dopoledním programu nás A. Brisuda seznámil s aktuálními trendy v terapii svalovinu neinfiltujícího karcinomu močového měchýře, kdy byla například zmíněna témata týkající intravezikální termoterapie, možnosti zvýšení účinnosti intravezikální BCG terapie či metody genetického vyšetření, která mají potenciál nahradit pro pacienty nepopulární cystoskopii.

V sousedním sále zároveň probíhala andrologická sekce, kde m. j. M. Broul vystoupil s přehledovou přednáškou o vazektomii, kde byly rozebrány nejen možné chirurgické metody, zhodnoceny jejich výsledky a komplikace, ale také legislativní rámec celé procedury. Dále pak měl velmi zajímavé sdělení L. Zámečník, který se s námi podělil o zkušenosti s rekonstrukční operací penisu s použitím xenografu. Řada zajímavých sdělení zazněla pochopitelně i v dalších odborných sekcích.

Během pátečního dopoledne proběhla i Členská schůze České urologické společnosti ČLS JEP. V jejím průběhu byla předána čestná členství ČUS členovi výboru Slovenské urologické společnosti Dr. Mackovi, emeritnímu primáři urologického oddělení Náchod Dr. Šafránkovi a průkopníkovi české urologické endoskopie a robotiky Dr. Köhlerovi. Cenou Eduarda Hradce in memoriam byla oceněna zcela mimořádná osobnost prof. Hese z Plzně, který patřil k nejvýznamnějším světovým uropatologům.

Na závěr konference se uskutečnil sonografický kurz (garanti K. Belej, L. Zámečník) zaměřený na problematiku dopplerovského vyšetření. Velmi přehlednou formou seznámil účastníky s možnostmi jejího využití při vyšetření šourku, ledvin a penisu. V závěrečném testu byla možnost zhodnotit své nabyté vědomosti. Účastníci pak obdrželi certifikát, který je dokumentem pro zdravotní pojišťovnu pro vykazování dopplerovské sonografie.



**Obr. 1.** Prezident konference MUDr. I. Hartmann ve čtvrtek 20. 10. 2022 zahájil 68. výroční konferenci ČUS ČLS JEP

**Fig. 1.** Igor Hartmann, MD, the Conference President, opened the 68th Annual Meeting of the Czech Urological Society on Thursday the 20th of October 2022

Závěrem nezbývá než poděkovat všem organizátorům, aktivním i pasivním účastníkům konference. Věřme, že další osobní setkání proběhne dříve než po třech letech, protože i když online konference zajistily odborný program na vysoké úrovni, osobnímu setkání a emotivním prožitkům, které si odnáší účastníci z letošní konference, se žádná událost ve virtuálním prostředí nemůže vyrovnat.



**Obr. 2.** Edukační kurz České akademie urologie na téma „Urolog a nadledviny“; odborný garant MUDr. I. Hartmann

**Fig. 2.** Educational course of the Czech Urological Academy entitled “The Urologist and the Adrenal Glands”; expert guarantor: I. Hartmann, MD



**Obr. 3.** Edukační kurz České akademie urologie na téma „Biopsie prostaty – správný postup ve světle současných doporučení EAU“; odborný garant prof. M. Hora

**Fig. 3.** Educational course of the Czech Urological Academy entitled “Prostate biopsy: good practice in light of the current EAU guidelines”; expert guarantor: Professor M. Hora



**Obr. 4.** Edukační kurz České akademie urologie na téma „Genetika karcinomu prostaty – jak blízko je urologické praxi?“; odborní garanti prof. M. Babjuk a prof. R. Zachoval

**Fig. 4.** Educational course of the Czech Urological Academy entitled “Genetics of prostate cancer: how close is it to urological practice?”; expert guarantors: Professor M. Babjuk and Professor R. Zachoval



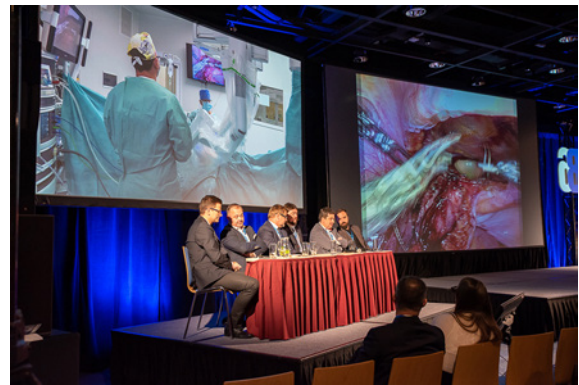**Obr. 5.** Prof. J. N'Dow přednesl EAU lecture

**Fig. 5.** Professor J. N'Dow presented his EAU lecture



**Obr. 6.** Prof. J. Krhut zahájil Edukační sympóziu zdravotních sester pracujících v urologii – Sympóziu Aesculap akademie

**Fig. 6.** Professor J. Krhut opened the Educational Symposium of Nursing Staff Working in Urology – the Aesculap Academy Symposium



**Obr. 7.** Přímý přenos z operačního sálu – Méně obvyklé výkony v robotické chirurgii; moderátor prof. M. Hora

**Fig. 7.** A live surgery broadcast from the operating theatre: Less routine procedures in robotic surgery; moderated by Professor M. Hora



**Obr. 8.** Prof. H. Van der Poel přednášel na kurzu European School of Urology

**Fig. 8.** Professor H. Van der Poel gave a lecture at the European School of Urology course



**Obr. 9.** Hands on training kurzy  
**Fig. 9.** Hands-on training courses



**Obr. 10.** MUDr. I. Hartmann, prof. R. Zachoval a prof. J. Krhut přivítali účastníky na společenském večeru na Výstavišti Flóra

**Fig. 10.** I. Hartmann, MD, Professor R. Zachoval, and Professor J. Krhut welcomed the participants at a social evening in the Flora Exhibition Centre



**Obr. 11.** Členové výboru a revizní komise během členské schůze ČUS

**Fig. 11.** Members of the committee and of the review board during a members' meeting of the Czech Urological Society



**Obr. 12.** Prof. J. Krhut a prof. R. Zachoval gratulovali MUDr. Ladislavu Mackovi k udělení čestného členství v ČUS

**Fig. 12.** Professor J. Krhut and Professor R. Zachoval congratulated Ladislav Macko, MD, on being awarded honorary membership of the Czech Urological Society



**Obr. 13.** MUDr. Oto Köhler, CSc., převzal čestné členství od zástupců výboru ČUS

**Fig. 13.** Oto Köhler, MD, CSc., received honorary membership from representatives of the Czech Urological Society committee



**Obr. 14.** Na závěr konference proběhl Kurz dopplerovské sonografie pod vedením MUDr. K. Beleje a MUDr. L. Zámečníka

**Fig. 14.** Doppler ultrasonography course led by K. Belej, MD, and L. Zámečník, MD, took place at the end of the conference

# Výsledky soutěže ČUS ČLS JEP o nejlepší vědeckou publikaci za rok 2021

Results of the 2021 best scientific publication competition of the Czech urological society

Dne 21. 10. 2022 byly během plenární schůze, která se uskutečnila v rámci 68. Výroční konference ČUS ČLS JEP v Olomouci, oznámeny výsledky Soutěže ČUS o nejlepší vědeckou publikaci za rok 2021.

Do soutěže bylo přihlášeno celkem 21 publikací ve čtyřech kategoriích. V kategorii A bylo hodnoceno osm publikací, v kategorii B pět publikací, v kategorii C tři publikace a v kategorii D pět publikací. Seznam prací přihlášených do soutěže je k dispozici [ZDE](#).

Komise pro udílení cen ČUS o nejlepší vědeckou publikaci byla složena z 26 členů, do sekretariátu ČUS dorazilo 19 obálek s hodnocením.

21. září 2022 zasedala komise složená z pověřeného člena výboru ČUS, revizní komise ČUS a zástupce sekretariátu ČUS, která otevřela došlé obálky s hodnocením prací přihlášených do Soutěže o cenu ČUS ČLS JEP za nejlepší publikaci v roce 2021. Komise sestavila konečné pořadí z došlých hodnocení dle Pravidel pro udílení cen ČUS za nejlepší vědecké publikace. Z důvodu chybné metodiky bylo vyřazeno jedno hodnocení z kategorie C.

Výbor ČUS ČLS JEP děkuje všem autorům prací přihlášených do soutěže, členům Komise pro udílení cen ČUS za aktivní přístup a gratuluje všem výhercům.

## Výsledky soutěže jsou následující:

### Kategorie A

#### ***Původní vědecká práce publikovaná v časopise s IF***

##### **1. místo**

Brisuda A., Ho J. C. S., Kandiyal P. S., Ng J. T-Y., Ambite I., Butler D. S. C., Hacek J., Wan M. L. Y., Tran T. H., Nadeem A., Tran T. H., Hastings A., Storm P., Fortunati D. L., Esmaili P., Novotna H., Hornak J., Mu Y. G., Mok K. H., Babjuk M., Svanborg C. Bladder cancer therapy using a conformationally fluid tumoricidal peptide complex. *Nat Commun* 12, 3427 (2021). <https://doi.org/10.1038/s41467-021-23748-y>. IF 17,694.

##### **2. místo**

Sedláčková H., Dolejšová O., Hora M., Ferda J., Hes O., Topolčan O., Fuchsová R., Kučera R. Prostate Cancer Diagnostic Algorithm as a „Road Map“ from the First Stratification of the Patient to the Final Treatment Decision. *Life* 2021, 11(4), 324. <https://doi.org/10.3390/life11040324>. IF 3,251.

##### **3. místo**

Hrbacek J., Morais D., Cermak P., Hanacek V., Zachoval R. Alphadiversity and microbial community structure of the male urinary microbiota depend on urine sampling method. *Sci Rep* 11, 23758 (2021). <https://doi.org/10.1038/s41598-021-03292-x>. IF 4,996.

**4. místo**

Staník M., Poprach A., Littnerová S., Čapák I., Hulová M., Šebová N., Lakomý R., Jarkovský J., Doležel J. Oncological outcomes of surgery for isolated retroperitoneal recurrence in renal cancer patients after radical nephrectomy. *Urol Oncol.* 2022 Mar;40(3):111.e27-111.e34. doi: 10.1016/j.urolonc.2021. 11. 028. Epub 2021 Dec 24. IF 2,954.

**5. místo**

Hora M., Trávníček I., Nykodýmová Š., Ferda J., Kacerovská D., Michalová K., Hes O., Minhas S. VE-ILND (Video Endoscopic Inguinal Lymph Node Dissection) with Florescence Indocyanine Green (ICG): A Novel Technique to Identify the Sentinel Lymph Node in Men with  $\geq$ pT1G2 and cN0 Penile Cancer. *Contrast Media Mol Imaging.* 2021 Oct 29;2021:5575730. doi: 10.1155/2021/5575730. PMID: 34803546; PMCID: PMC8570880. IF 3,009.

**6. místo**

Hrbacek J., Cermak P., Zachoval R. Current antibiotic resistance patterns of rare uropathogens: survey from Central European Urology Department 2011–2019. *BMC Urol* 21, 61(2021). <https://doi.org/10.1186/s12894-021-00821-8>. IF 2,090.

**7. místo**

Wasserbauer R., Pacik D., Varga G., Vit V., Jarkovsky J., Fedorko M. Short-term Outcomes of Water Vapor Therapy (Rezūm) for BPH/LUTS in the First Czech Cohort. *Urol J.* 2021 Sep 20;18(6):699-702. doi: 10.22037/uj.v18i.6843. PMID: 34549803. IF 1,555.

**8. místo**

Rezac J., Honsova E., Masek M., Rysava R., Neprasova M., Jancova E., Hruskova Z., Tesar V. Granulomatosis with polyangiitis mimicking cancer: a diagnostic dilemma. *J Nephrol.* 2022 Mar;35(2):675-678. doi: 10.1007/s40620-021-01128-5. Epub 2021 Aug 18. PMID: 34406622. IF 4,393.

**Kategorie B**

**Původní vědecká práce publikovaná v časopise Česká urologie**

**1. místo**

Študent V. ml., Kurfúrstová D., Skanderová D., Seifriedová Z., Česák O., Študentová H., Purová D., Študent V. Peroperační histologie během roboticky asistované radikální prostatektomie s lymfadektomií: studie proveditelnosti. *Ces Urol.* 2021; 25(3): 193–203.

**2. místo**

Novák K., Pešl M., Rudová P., Jahoda J., Jurka M., Červenková J., Krotilová D., Černý V., Chocholová S., Hanuš T. Korelace nálezů CEUS (contrast-enhanced ultrasound) s definitivním histopatologickým závěrem u pacientů po laparoskopické resekci ledviny. *Ces Urol.* 2021; 25(1): 35–39.

**3. místo**

Pacík D., Wasserbauer R., Varga G., Vit V., Fedorko M. REZUM. Od prvního nápadu přes experiment a klinické studie až k běžné klinické praxi. *Ces Urol.* 2021; 25(4): 254–262.

**4. místo**

Kolář J., Stránský P., Pitra T., Bartoš Veselá A., Ferda J., Hes O., Hora M. Laparoskopická resekce tumoru solitární ledviny. *Ces Urol.* 2021; 25(2): 120–30.

**5. místo**

Dolejšová O., Bendová B., Kouba J., Heindereich F., Hora M. Poranění urogenitálního systému u dětí a adolescentů. *Ces Urol.* 2021; 25(4): 244–53.

**Kategorie C**

**Monografie nebo postgraduální učební text (rozsahu min. 50 stran, s ISBN)**

**1. místo**

Hora M., Dolejšová O., et al. *Urology for Medical Students Karolinum 2021*, 142 s. ISBN 9788024645452, e-kniha ISBN 9788024645872.

**2. místo**

Čapoun O. Léčba svalovinu neinvadujícího onemocnění, sledování pacientů po léčbě a jejich prognóza In: Poprach A, ed. *Zhoubné nádory močové*

ho měchýře, 1. vyd. Praha: Grada Publishing, 2021, 89-107. ISBN 978-80-271-2503-6.

### 3. místo

Čapoun O. Radikální cystektomie In: Poprach A, ed. Zhoubné nádory močového měchýře, 1. vyd. Praha: Grada Publishing, 2021, 107-119. ISBN 978-80-271-2503-6.

## Kategorie D

### Video publikované v časopise Česká urologie

#### 1. místo

Štursa M. Naše technika roboticky asistované radikální cystektomie u žen. Ces Urol. 2021; 25(3): 173–174.

#### 2. místo

Kočvara R, Sedláček J, Drlík M. Laparoskopická transpozice aberantních cév („vascular hitch“) u obstrukce pyeloureterální junkce – kazuistika. Ces Urol. 2021; 25(4): 231–235.

ce pyeloureterální junkce – kazuistika. Ces Urol. 2021; 25(4): 231–235.

### 3. místo

Pešl M, Novák K, Macek P, Novák J, Dundr P, Hanuš T. Vícečetná laparoskopická resekce u pacientky s mnohočetnými tumory solitární ledviny. Ces Urol. 2021; 25(1): 13–14.

### 4. místo

Plincelnerová L, Čermák M, Fišer L, Juhász Á, Kočárek J. Poranění dolní duté žíly jako komplikace laparoskopické radikální nefroureterektomie s retroperitoneální lymfadenektomií. Ces Urol. 2021; 25(2): 90–93.

### 5. místo

Hradec T, Vobořil V, Kaplán O, Vávřová L, Zámečník L, Hanuš T. Rychlá a efektivní perkutánní litotrypse s využitím „Bernoulliho efektu“. Ces Urol. 2021; 25(1): 15–16.

Praha, 8. 11. 2022



**Obr. 1.** Výherci soutěže ČUS o nejlepší publikaci v kategorii A

**Fig. 1.** Winners of the Czech Urological Society Best Publication Competition (Category A)



**Obr. 2.** Výherci soutěže ČUS o nejlepší publikaci v kategorii B

**Fig. 2.** Winners of the Czech Urological Society Best Publication Competition (Category B)



**Obr. 3.** Výherci soutěže ČUS o nejlepší publikaci v kategorii C

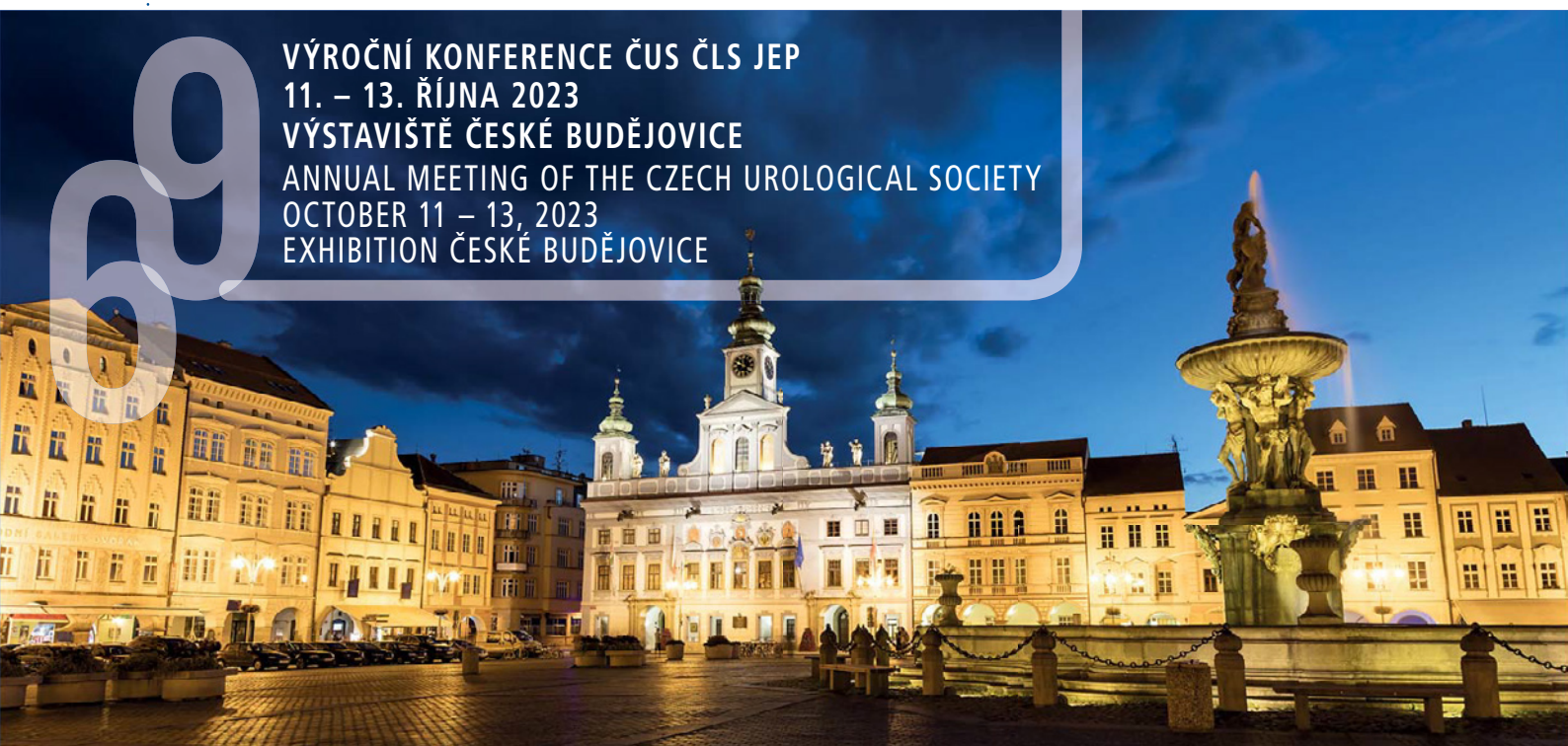**Fig. 3.** Winners of the Czech Urological Society Best Publication Competition (Category C)



**Obr. 4.** Výherci soutěže ČUS o nejlepší publikaci v kategorii D

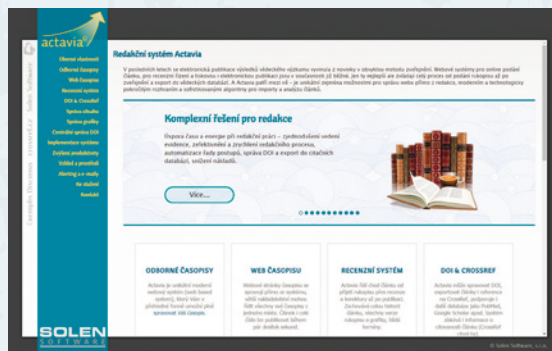
**Fig. 4.** Winners of the Czech Urological Society Best Publication Competition (Category D)

**VÝROČNÍ KONFERENCE ČUS ČLS JEP**  
**11. – 13. ŘÍJNA 2023**  
**VÝSTAVIŠTĚ ČESKÉ BUDĚJOVICE**  
**ANNUAL MEETING OF THE CZECH UROLOGICAL SOCIETY**  
**OCTOBER 11 – 13, 2023**  
**EXHIBITION ČESKÉ BUDĚJOVICE**



# Časopis Česká urologie

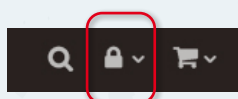využívá unikátní redakční systém Actavia, který zajišťuje celý proces od podání rukopisu až po zveřejnění a export článku do vědeckých databází.



## Využívejte redakční systém ACTAVIA naplno

### Jste autor?

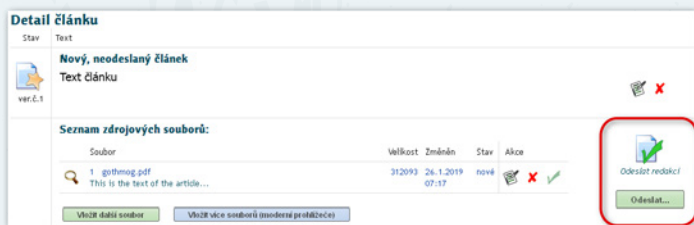
Přihlaste se



Pod přihlašovacími okénky naleznete i postup, co dělat, pokud jste zapomněli heslo nebo zatím jméno a heslo do systému nemáte.

### Vložte článek do redakčního systému a odešlete jej redakci

S vloženým textem lze průběžně pracovat, ale nezapomeňte si jej ukládat (pozor na automatické odhlášení systému při delší nečinnosti – neuložené pasáže už nebudete mít k dispozici).



Tento krok je velmi důležitý. Před odesláním redakce o vašem textu neví.

### Další práce s vaším článkem probíhá kompletně v redakčním systému Actavia

- recenzní posudky dostanete z Actavie automaticky e-mailem
- novou verzi článku vložíte opět do Actavie
- potvrzení o přijetí článku k publikaci získáte e-mailem z Actavie

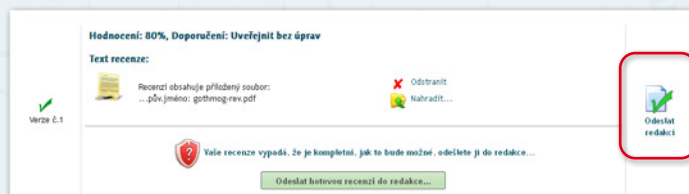
### Jste recenzent?

Postupujte podle pokynů systému

Přijetí/odmítnutí žádosti o recenzi, vypracování recenze, informace o stavu recenzovaného článku...

### Na co dát pozor?

Vloženou recenzi lze upravovat, ale nezapomeňte si ji průběžně ukládat (pozor na automatické odhlášení systému při delší nečinnosti – neuložené pasáže už nebudete mít k dispozici).



Hotovou recenzi je třeba odeslat redakci – před odesláním o ní redakce neví.

Kompletní představení  
redakčního systému  
ACTAVIA najdete na  
[www.actavia.cz](http://www.actavia.cz)



V případě nejasností  
kontaktujte:

Mgr. Zdeňka Bartáková  
bartakova@solen.cz / +420 777 557 416

# Česká urologie

CZECH UROLOGY



Časopis České urologické  
společnosti ČLS JEP