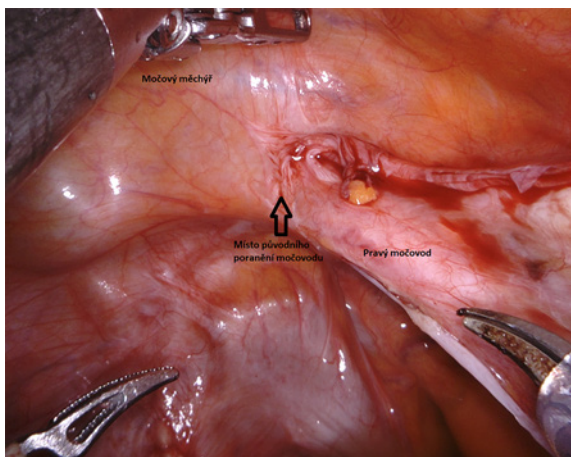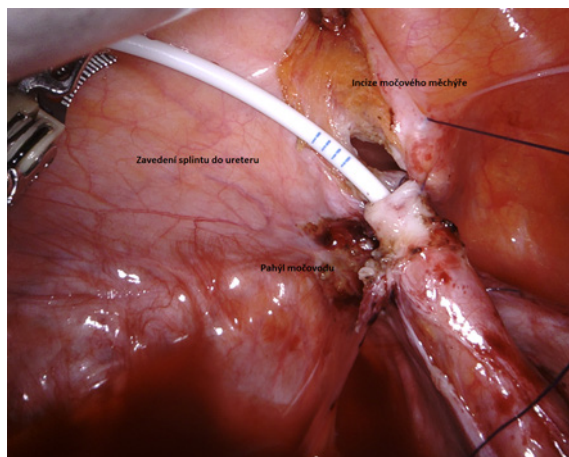


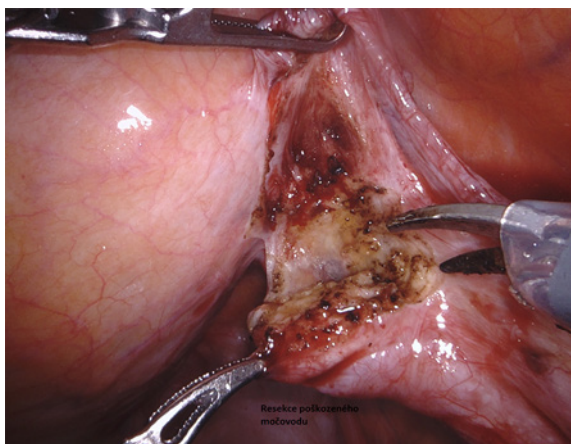
Obr. 1. Výchozí stav operace, patrné místo poškození močového

Fig. 1. The initial status of the surgery, visible site of ureteral damage



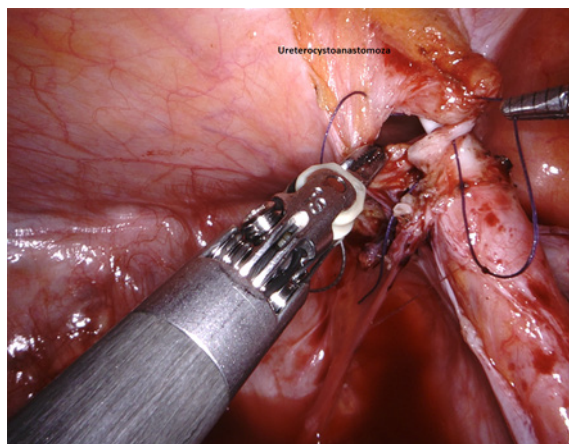
Obr. 4. Zavedení splintu do močového

Fig. 4. Insertion of the splint into the ureter



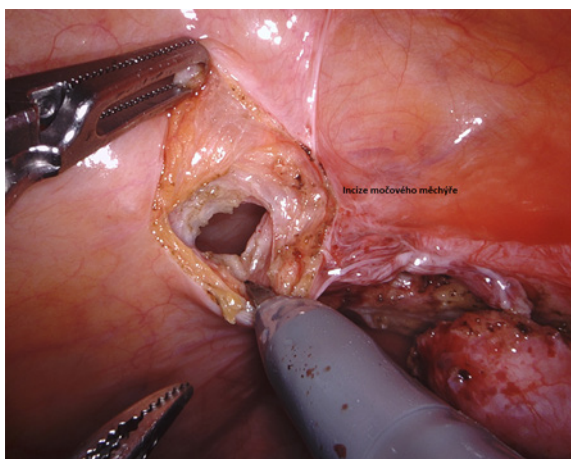
Obr. 2. Resekce postiženého místa močového

Fig. 2. Resection of the affected ureter



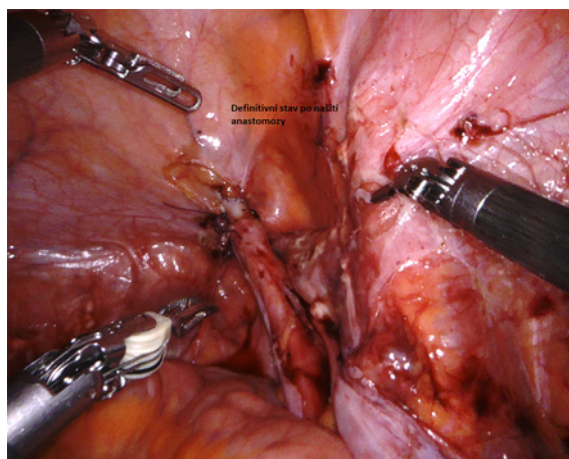
Obr. 5. Sutura ureteru a močového měchýře – ureterocystoanastomóza

Fig. 5. Suture of ureter and bladder – ureterocystoanastomosis



Obr. 3. Incize stěny močového měchýře

Fig. 3. Bladder wall incision



Obr. 6. Definitivní stav po UCNA

Fig. 6. Final state after UCNA